



ACCESO  ABIERTO

**Para citaciones:** Gallego González, D., Zuluaga, A., & De la Peña, A. (2023). Edema pulmonar en paciente gestante, un reto diagnóstico y terapéutico para el anestesiólogo: reporte de caso. *Revista Ciencias Biomédicas*, 12(4), 210-216. <https://doi.org/10.32997/rcb-2023-4703>

**Recibido:** 12 de agosto de 2023  
**Aprobado:** 2 de octubre de 2023

**Autor de correspondencia:**  
Daniel Gallego González  
[daniel.galleqogo@upb.edu.co](mailto:daniel.galleqogo@upb.edu.co)




**Editor:** Inés Benedetti. Universidad de Cartagena-Colombia.

**Copyright:** © 2023: Gallego González, D., Zuluaga, A., & De la Peña, A. Este es un artículo de acceso abierto, distribuido bajo los términos de la licencia <https://creativecommons.org/licenses/by-nc-nd/4.0/> la cual permite el uso sin restricciones, distribución y reproducción en cualquier medio, siempre y cuando el original, el autor y la fuente sean acreditados.



# Edema pulmonar en paciente gestante, un reto diagnóstico y terapéutico para el anestesiólogo: reporte de caso

*Pulmonary edema in pregnant patient, diagnostic and therapeutic challenge for the anesthesiologist: case report*

Daniel Gallego González<sup>1</sup> , Adolfo Zuluaga<sup>2</sup> , Ancizar Joaquín de la Peña<sup>3</sup> 

<sup>1</sup> Clínica Universitaria Bolivariana, Medellín, Colombia.

<sup>2</sup> Universidad Pontificia Bolivariana, Medellín, Colombia.

<sup>3</sup> Unidad Materno Infantil, Clínica Universitaria Bolivariana, Medellín, Colombia.

## RESUMEN

**Introducción:** los cambios fisiológicos del embarazo aumentan el riesgo de desarrollar edema pulmonar, especialmente en casos relacionados con trastornos hipertensivos asociados al embarazo (THAE) o en cardiomiopatías periparto. El edema agudo de pulmón (EAP) se define como la acumulación de líquido en el espacio alveolo intersticial y aumenta la morbimortalidad materno perinatal especialmente cuando ocurre en el periparto, por lo que se debe monitorizar de manera adecuada y tratar oportunamente para evitar desenlaces adversos.

**Caso clínico:** se presenta el caso clínico de una paciente de 25 años, con embarazo de 33 semanas y 6 días, atendida en un centro de referencia de ginecobstetricia de la ciudad de Medellín - Colombia, inicialmente por cuadro de pielonefritis con posterior desarrollo de sepsis, quien tras manejo con líquidos intravenosos desarrolló un cuadro de dificultad respiratoria. Durante la evaluación preanestésica para la analgesia epidural se realizó el diagnóstico de preeclampsia grave por cifras tensionales y edema pulmonar concomitante, que respondió satisfactoriamente al manejo con diurético de asa, restricción hídrica y ventilación mecánica no invasiva durante la inducción del trabajo de parto.

**Conclusión:** Las pacientes gestantes son más proclives a complicaciones por sobrecarga hídrica que impacta en la morbimortalidad, un adecuado manejo médico basado en la ecografía y monitoria mínimamente invasiva a la cabecera de la paciente permite un manejo guiado por metas y seguimiento en tiempo real de su estado hemodinámico lo que facilita un adecuado tratamiento.

**Palabras Clave:** embarazo; preeclampsia; edema pulmonar; sepsis; periodo perioperatorio.

## ABSTRACT

**Introduction:** the physiological changes of pregnancy increase the risk of developing pulmonary edema, especially in cases related to hypertensive disorders of pregnancy (HDP) or in peripartum cardiomyopathies. Acute pulmonary edema (APE) is defined as the accumulation of fluid in the alveolar interstitial space and increases maternal and

perinatal morbimortality, especially when it occurs in peripartum, so it should be adequately monitored and treated promptly to avoid adverse outcomes.

**Clinic case:** we present the clinical case of a 25-year-old female patient, 33 weeks and 6 days pregnant, attended at an obstetrics and gynecology referral center in the city of Medellin - Colombia, initially with pyelonephritis with subsequent development of sepsis, who after management with intravenous fluids developed respiratory distress. During the preanesthetic evaluation for epidural analgesia, a diagnosis of severe preeclampsia was made due to concomitant blood pressure values and pulmonary edema, which responded satisfactorily to management with loop diuretic, water restriction and noninvasive mechanical ventilation during labor induction.

**Conclusions:** pregnant patients are more prone to complications due to hydric overload that impact on morbimortality and an adequate medical management based on ultrasound and minimally invasive monitoring at the patient's bedside allows a goal-directed management and real-time follow-up of their hemodynamic status that facilitates an adequate treatment.

**Keywords:** Pregnancy; preeclampsia; pulmonary edema, sepsis, perioperative period.

## INTRODUCCIÓN

El edema agudo de pulmón (EAP) se define como la acumulación de líquido en el espacio alveolo intersticial, que genera un cuadro de dificultad respiratoria (1-4). Puede complicar del 0.08% al 3% de los embarazos, aumentando la morbimortalidad materno perinatal (3,4). Los cambios fisiológicos del embarazo predisponen a desarrollar edema pulmonar, especialmente en casos relacionados con trastornos hipertensivos asociados al embarazo (THAE) o cardiomiopatías periparto (1,4).

A continuación, se presenta el caso clínico de una paciente primigestante con EAP, se describe el proceso diagnóstico y terapéutico realizado por anestesiología, ginecología y cuidado intensivo. Además, se presenta una revisión de la literatura encontrada en las bases de datos Pubmed, Google Scholar y Scielo, mediante los términos "pregnancy", "acute pulmonary edema", "preeclampsia", "sepsis", "noninvasive ventilation" y "anesthesia", con el fin de facilitar el enfoque diagnóstico durante la evaluación preanestésica y demostrar alternativas terapéuticas como la ventilación mecánica no invasiva (VMNI), que puede implementar el anestesiólogo que se vea enfrentado a una paciente obstétrica con esta complicación.

## CASO CLÍNICO

Paciente de 25 años, primigestante, con embarazo de 33 semanas y 6 días, quien ingresó a un hospital de referencia de ginecoobstetricia de Medellín, Colombia, con diagnóstico de pielonefritis, para manejo con antibiótico y líquidos endovenosos (LEV). Por presencia de cambios cervicales, le iniciaron tocolisis y esteroides para maduración pulmonar fetal. Al segundo día, presentó fiebre, disnea, taquipnea, taquicardia materna y fetal; considerando posible urosepsis, tomaron hemocultivos y realizaron ecografía renal y de vías urinarias que mostró nefrolitiasis bilateral. Al tercer día, la paciente continuaba con disnea y aumento de reactantes de fase aguda, sin acidosis metabólica, hipoxemia ni deterioro de función renal. Se le administró bolo de 1000 mL de solución salina al 0.9% y aumentaron infusión de LEV a 150 mL/h.

Posteriormente, evidenciaron disminución del murmullo vesicular y crépitos en bases pulmonares, indicaron oxígeno por cánula nasal a tres L/min y traslado a unidad materno infantil para vigilancia y monitoreo fetal continuo. Tomaron radiografía de

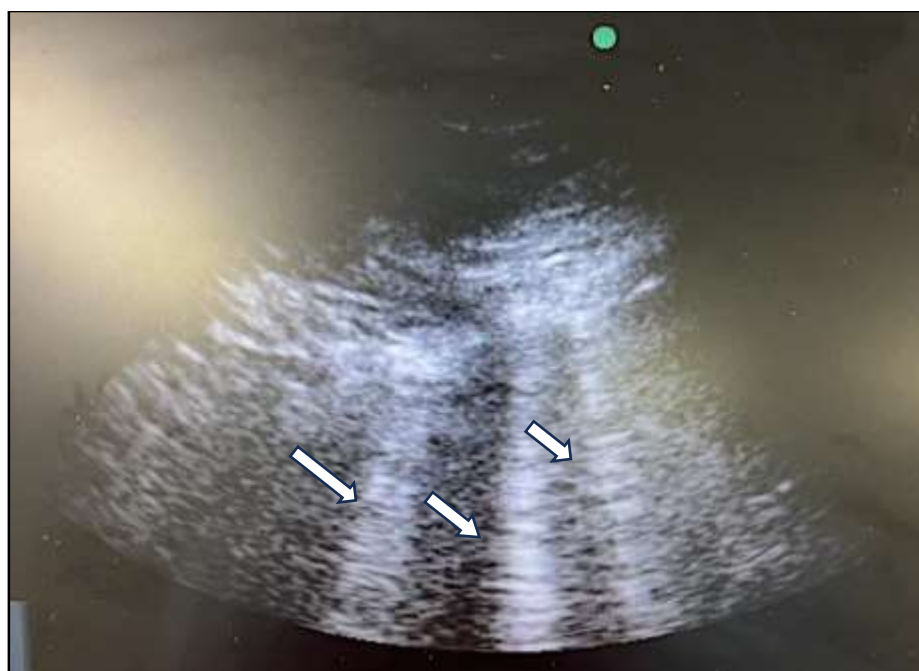
tórax que mostraba infiltrados alveolo-intersticiales, compatibles con EAP, por lo que redujeron los LEV a 55 mL/h e iniciaron infusión de oxitocina para inducción del trabajo de parto. La paciente continuó con deterioro respiratorio, requiriendo Venturi con fracción inspirada de oxígeno ( $\text{FiO}_2$ ) al 50% para lograr saturación de oxígeno ( $\text{SpO}_2$ ) mayor de 94%.

Fue evaluada por anestesiólogo de turno para iniciarle analgesia epidural, quien, ante el cuadro clínico, le realizó ecografía pulmonar transtorácica y evidenció líneas B, confirmando el diagnóstico de EAP (**Figura 1**); insertó una línea arterial radial para monitoria invasiva de presión arterial, evidenciando el aumento de cifras tensionales hasta rangos de severidad. Se consideró posible EAP asociado a THAE y sobrecarga de volumen, con indicación de VMNI.

Se le administró profilaxis de broncoaspiración con esomeprazol y metoclopramida IV, previo al inicio de VMNI. Mediante una interfaz facial adaptada al circuito ventilatorio de la máquina de anestesia del quirófano (**Figura 2**) se inició presión soporte (PS)

de 6 cmH<sub>2</sub>O, presión positiva al final de la espiración (PEEP) de 10 cmH<sub>2</sub>O y sensibilidad de 2 L/min (**Figura 3**). Se le administró furosemida, labetalol e infusión de sulfato de magnesio ( $\text{MgSO}_4$ ) por preeclampsia con criterios de severidad. Tras una hora de VMNI la paciente presentó mejoría de la disnea, se redujeron los crépitos y se disminuyó la  $\text{FiO}_2$  a 35%. Se continuó con la inducción del trabajo de parto e inserción del catéter para analgesia epidural, sin complicaciones.

Al cuarto día de hospitalización, la paciente fue programada para cesárea por presentación distócica, recibiendo anestesia epidural, sin complicaciones. En el postoperatorio inmediato continuó vigilancia y manejo en unidad de cuidados intensivos por un día, con adecuada evolución. Recibió terapia respiratoria con incentivos inspiratorios y ejercicios de expansión torácica, logrando desmonte progresivo de  $\text{FiO}_2$ , completó manejo con  $\text{MgSO}_4$  hasta 24 horas postparto, tratamiento diurético y antibiótico. Fue evaluada por urología por la nefrolitiasis, con indicación de nefrolitotomía percutánea, por lo que fue remitida a otra institución.



**Figura 1:** Visualización de líneas B en ecografía pulmonar transtorácica (ver flechas).

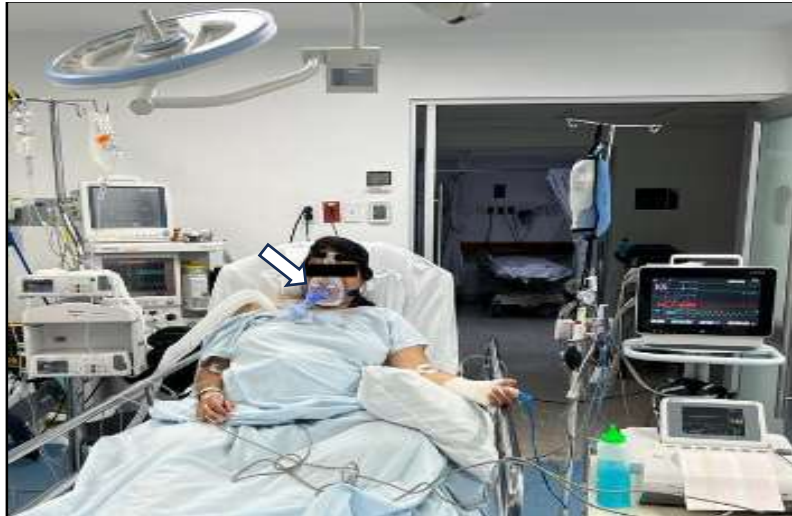

Figura 2. Ventilación mecánica no invasiva con máquina de anestesia, (ver flecha).

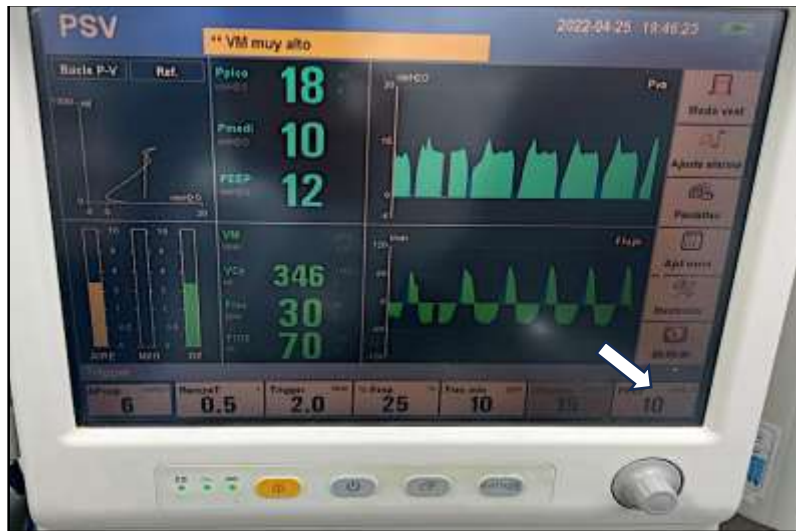

Figura 3. Máquina de anestesia en modo presión soporte, (ver flecha).

## DISCUSIÓN

El EAP se produce por un desequilibrio entre las presiones hidrostáticas intravasculares e intersticiales, presión oncótica y coloidosmótica a nivel pulmonar, que conlleva a extravasación de líquido hacia el espacio alveolo intersticial. Las causas de EAP en el embarazo se clasifican en aquellas de origen cardiogénico, como la cardiomiopatía periparto, valvulopatías mitrales y aórticas; y las de origen no cardiogénico, como preeclampsia, síndrome de dificultad respiratoria, sepsis, tocolisis, entre otras (1,4).

Las pacientes con THAE presentan disfunción endotelial, aumento de la permeabilidad vascular, disminución de la presión oncótica; pueden tener un mayor aumento del gasto cardíaco, incremento de la resistencia vascular periférica, postcarga y presiones de llenado de la aurícula izquierda, que en conjunto las predispone a disfunción diastólica y EAP, con mayor razón, cuando se exponen a sobrecarga de volumen por exceso de LEV (1,5-7).

Por su parte, dentro de los pilares de tratamiento de la sepsis obstétrica se contempla la administración de grandes volúmenes de

cristaloides; sin embargo, se debe tener precaución durante el embarazo, pues la sepsis también aumenta la permeabilidad vascular, incrementando el riesgo de EAP (1, 8). En el caso clínico presentado, la urosepsis, asociada a sobrecarga de volumen y preeclampsia, explican el desarrollo de edema pulmonar.

El anestesiólogo que se vea enfrentado a una gestante con disnea y desaturación durante la evaluación preanestésica, debe partir de la historia clínica y examen físico, para diferenciar el edema pulmonar de otras condiciones (2). El diagnóstico de EAP por lo general es clínico, basado en síntomas como disnea, tos, ansiedad y signos como taquipnea, crépitos difusos, ritmo de galope,

taquicardia e hipoxemia (4). Puede confirmarse con hallazgos imagenológicos en radiografía de tórax o por ultrasonografía a la cabecera de la paciente (POCUS, por sus siglas en inglés) (2), con la ventaja de no generar radiación. En la **Tabla 1** se resumen los diferentes hallazgos que apoyan el diagnóstico de EAP.

Por medio de ecografía transtorácica se busca la presencia de más de tres líneas B, separadas por menos de 3 mm, presentes en varios campos pulmonares, que diagnostican la presencia de ocupación alveolar, con una sensibilidad del 86-93% y especificidad del 93-98%, y que, junto a una historia clínica compatible, confirman el diagnóstico de EAP (2, 6, 9).

**Tabla 1.** Ayudas diagnósticas que apoyan el diagnóstico de edema pulmonar

Ayuda diagnóstica	Hallazgos
Ecografía pulmonar transtorácica	Más de 3 líneas B (líneas hiperecoicas que van desde la pleura hasta el borde inferior de la pantalla y se mueven sincrónicamente con el deslizamiento pleural), separadas por menos de 3 mm, presentes en varios campos pulmonares.
Ecocardiografía transtorácica	Área de la aurícula izquierda aumentada ( $>34 \text{ mL/m}^2$ ), hipertrofia ventricular izquierda, relación E/e' septal $> 15$ o relación E/e' lateral $> 12$ .
Radiografía de tórax	Infiltrados alveolointersticiales bilaterales (opacidades difusas parahiliares), líneas B de Kerley, cefalización del flujo.
Electrocardiograma	Puede ser normal, o mostrar taquicardia sinusal, hipertrofia ventricular, bloqueos de rama izquierda.
Gases arteriales	Hipoxemia con aumento de la diferencia alvéolo-arterial, con o sin hipercapnia.

Tomado de: (2,3,4,9).

También puede realizarse ecocardiografía transtorácica, buscando dilatación auricular izquierda, hipertrofia ventricular izquierda, valvulopatías aórtica o mitral, insuficiencia sistólica o diastólica (7, 9). Dentro de los principales hallazgos ecocardiográficos que se correlacionan con un aumento de la presión al final de la diástole, se encuentra la razón E/e', que resulta de la división entre la velocidad del doppler pulsado a nivel de la válvula mitral (E) y el doppler tisular evaluado a nivel de la pared septal ( $> 15$ ) o lateral ( $>12$ ) del ventrículo izquierdo (e') (9).

El manejo del EAP comienza por evaluar la vía aérea, compromiso ventilatorio y estado hemodinámico. Se debe mantener la cabecera elevada, iniciar oxígeno suplementario para garantizar  $\text{SpO}_2$  mayor de 94% y en caso de hipertensión arterial, iniciar furosemda, infusión de nitroglicerina y sulfato de magnesio en caso de preeclampsia, evitando los bolos de  $\text{MgSO}_4$  y labetalol, que pueden empeorar el edema pulmonar. Cuando el EAP se asocia a hipotensión se debe sospechar sepsis, disfunción sistólica o fenómenos embólicos, siendo la noradrenalina el vasopresor de elección (4).



La VMNI hace parte fundamental del tratamiento del EAP cardiogénico, con estudios recientes que aprueban su uso en pacientes gestantes; tanto en modo de presión positiva continua en la vía aérea (CPAP), como con presión positiva binivel (BiPAP). Se puede considerar la administración de morfina, por su efecto venodilatador y ansiolítico (4) y se debe brindar profilaxis de broncoaspiración antes de iniciar. La VMNI aporta mayor  $FiO_2$ , desplaza el líquido del alveolo hacia la circulación pulmonar, reduce el trabajo ventilatorio y cardíaco, disminuye la necesidad de intubación orotraqueal y reduce la necesidad de anestesia general para cesárea, evitando los riesgos que esta confiere para el binomio madre-hijo (6).

En el contexto perioperatorio, se requiere de una interfaz, que puede ser una máscara facial, nasal, naso-bucal o en forma de casco, que se conecta al circuito de ventilación de la máquina de anestesia. Las nuevas máquinas poseen modos ventilatorios con PS, que permiten administrar VMNI en forma de BiPAP, configurando el PEEP y ajustando la PS necesaria para alcanzar un volumen corriente de seis a ocho mL por Kg de peso ideal, calculado mediante la fórmula:  $45 + [(Talla \text{ en centímetros (cm)} - 152.4) \times 0.91]$ . La PS debe ser inferior a 15  $cmH_2O$  para evitar lesiones pulmonares (10).

A los 30 - 45 minutos debe evidenciarse mejoría de la disnea, patrón ventilatorio,  $SpO_2$ , y reducción de la frecuencia respiratoria. Además, se busca como metas terapéuticas mantener una presión inspiratoria pico menor de 35  $cmH_2O$ ,  $SpO_2$  entre 94 - 98% y en gases arteriales una  $PaO_2$  de 60-100 mmHg (milímetros de mercurio) y  $PaCO_2$  de 28-32 mmHg. En caso de empeorar el estado clínico, debe considerarse la ventilación mecánica invasiva, asegurando la vía aérea mediante secuencia rápida de intubación orotraqueal. La VMNI está contraindicada en casos de inestabilidad hemodinámica, paro cardiorrespiratorio, alteración del estado de conciencia, trauma o quemaduras faciales, cirugía esofágica o gástrica y hemorragia

del tracto digestivo (10).

El EAP puede ser evaluado por el anestesiólogo mediante el uso de POCUS, que en conjunto con la historia clínica y examen físico, permiten la rápida confirmación diagnóstica. El manejo puede ser instaurado en el área de cirugía, haciendo uso de la VMNI con alguna máquina de anestesia que posea el modo de ventilación con presión soporte y una interfaz que se adapte a la paciente. Esta medida terapéutica, asociada al control de cifras tensionales, el manejo diurético y vasodilatador, puede cambiar rotundamente el pronóstico materno-fetal, evitando la ventilación mecánica invasiva y el deterioro progresivo de la función respiratoria, además de lograr prolongar la gestación, mientras se estabiliza el estado materno.

Este es un claro ejemplo del papel fundamental que posee el anestesiólogo en el manejo perioperatorio de estas pacientes y del gran impacto que puede tener en la sobrevivencia de la población obstétrica. Es preciso resaltar que casos como este representan un gran reto para el anestesiólogo, pues condiciones críticas como la sepsis y preeclampsia pueden presentarse simultáneamente, comprometiendo la frágil homeostasis de la paciente obstétrica. Por casos como éste, cada vez es más relevante el uso de la ecografía y monitoria mínimamente invasiva a la cabecera de la paciente obstétrica, pues permite evaluar objetivamente diferentes sistemas de forma expedita, facilitando un manejo guiado por metas y seguimiento en tiempo real.

**AGRADECIMIENTOS:** los autores agradecen a la Clínica Universitaria Bolivariana y a la paciente del caso clínico, quien autorizó la toma de información y registro fotográfico.

**CONSIDERACIONES ÉTICAS:** para el presente reporte se contó con el consentimiento informado del paciente y fue aprobado por el Comité de Ética en Investigación Biomédica del centro hospitalario.

**CONTRIBUCIONES DE LOS AUTORES:** todos los autores participaron en la concepción y diseño del estudio, la recopilación de datos, el análisis e interpretación, la redacción del artículo, la revisión crítica y la aprobación de la versión final, y son responsables de la veracidad e integridad del artículo.

**CONFLICTOS DE INTERESES:** Los autores declaran que no tienen conflictos de interés para la realización y publicación de este artículo.

**FINANCIACIÓN:** la presente investigación no ha recibido ayudas específicas provenientes de agencias del sector público, sector comercial o entidades sin ánimo de lucro.

## REFERENCIAS

1. Kaur H, Kolli M. Acute Pulmonary Edema in Pregnancy - Fluid Overload or Atypical Pre-eclampsia. *Cureus*. 2021; 13(11):e19305. doi:10.7759/cureus.19305.
2. Pisani L, De Nicolo A, Schiavone M, Adeniji AO, De Palma A, Di Gennaro F, et al. Lung Ultrasound for Detection of Pulmonary Complications in Critically Ill Obstetric Patients in a Resource-Limited Setting. *Am J Trop Med Hyg*. 2020; 104(2):478-486. doi:10.4269/ajtmh.20-0996.
3. Sciscione AC, Ivester T, Largoza M, Manley J, Shlossman P, Colmorgen GH. Acute pulmonary edema in pregnancy. *Obstet Gynecol*. 2003; 101(3):511-5. doi:10.1016/s0029-7844(02)02733-3.
4. Chakravarthy K, Swetha T, Nirmalan PK, Alagandala A, Sodumu N. Protocol-based management of acute pulmonary edema in pregnancy in a low-resource center. *J Obstet Anaesth Crit Care* 2020; 10:98-105. doi:10.4103/joacc.JOACC\_25\_20.
5. Mahendra V, Clark SL, Suresh MS. Neuropathophysiology of preeclampsia and eclampsia: A review of cerebral hemodynamic principles in hypertensive disorders of pregnancy. *Pregnancy Hypertens*. 2021; 23:104-111. doi:10.1016/j.preghy.2020.10.013.
6. Overton E, Tobes D, Lee A. Preeclampsia diagnosis and management. *Best Pract Res Clin Anaesthesiol*. 2022; 36(1):107-121. doi:10.1016/j.bpa.2022.02.003.
7. Jha N, Jha AK. Pathophysiology of pulmonary and myocardial edema in preeclampsia. *Am J Obstet Gynecol*. 2023; 228(1):118. doi:10.1016/j.ajog.2022.08.032.
8. Burlinson CEG, Sirounis D, Walley KR, Chau A. Sepsis in pregnancy and the puerperium. *Int J Obstet Anesth*. 2018; 36:96-107. doi:10.1016/j.ijoa.2018.04.010.
9. Vassallo M, Bhakta P. Echocardiography with tissue Doppler imaging may help in bedside differential diagnosis of pulmonary oedema in pregnancy: case report. *Anaesthesiol Intensive Ther*. 2022; 54(1):91-93. doi:10.5114/ait.2022.113733.
10. Deloya-Tomas E, Mondragon-Labelle T, Lopez-Fermin J, Perez-Nieto OR, et al. Considerations for Mechanical Ventilation in the Critically Ill Obstetric Patient. *Crit Care Obst Gyne Vol*. 2020; 6(4):10. doi:10.36648/2471-9803.6.4.10