



ACCESO  ABIERTO

Para citaciones: Arciniegas Grisales, V., Jiménez Oliveros, C., González Álvarez, T., & Flórez, H. (2021). Melanoma y Queratosis Seborreica: a propósito de dos casos de difícil diagnóstico. *Revista Ciencias Biomédicas*, 10(4), 281-287. <https://doi.org/10.32997/rcb-2021-3672>

Recibido: 26 de agosto de 2021
Aprobado: 4 de octubre de 2021

Autor de correspondencia:
Valeria Arciniegas Grisales
valeria.arciniegas5@gmail.com



Editor: Inés Benedetti. Universidad de Cartagena-Colombia.

Copyright: © 2021. Arciniegas Grisales, V., Jiménez Oliveros, C., González Álvarez, T., & Flórez, H. Este es un artículo de acceso abierto, distribuido bajo los términos de la licencia <https://creativecommons.org/licenses/by-nc-sa/4.0/> la cual permite el uso sin restricciones, distribución y reproducción en cualquier medio, siempre y cuando el original, el autor y la fuente sean acreditados.



Melanoma y Queratosis Seborreica: a propósito de dos casos de difícil diagnóstico

Melanoma and Seborrheic Keratosis: about two difficult diagnostic cases

Valeria Arciniegas Grisales¹, Claudia Jiménez Oliveros², Tatiana González Álvarez² & Harvey Andrés Flórez²

¹ Especialización en Epidemiología, Universidad CES, Medellín, Colombia.

² Especialización en Dermatopatología, Facultad de Medicina, Universidad CES, Medellín, Colombia.

RESUMEN

Introducción: la queratosis seborreica es un tumor epidérmico común, no melanocítico, benigno, que se presenta alrededor de los 30 años, que no requiere confirmación histopatológica para realizar su diagnóstico. Sin embargo, en ocasiones, las características clínicas y dermatoscópicas no son específicas, lo que dificulta su diferenciación de un melanoma, neoplasia cutánea con alta tasa de mortalidad.

Caso clínico: en este artículo se presenta el caso de un paciente que consultó por una lesión con apariencia clínica de queratosis seborreica y el reporte histopatológico lo definió como melanoma, y en contraste, se presenta otro paciente con lesión clínica sugestiva de melanoma cuya patología reportó queratosis seborreica.

Conclusión: al tener un alto índice de sospecha de melanoma, resulta indispensable realizar un estudio histopatológico y llevar a cabo una correcta correlación clínica-dermatoscópica-histopatológica.

Palabras Clave: melanoma; queratosis seborreica; dermoscopia; histopatología; neoplasia.

ABSTRACT

Introduction: seborrheic keratosis is a common, non-melanocytic, benign, epidermal tumor, with an average age presentation of 30 years, which does not require histopathological confirmation to make its diagnosis. However, occasionally, the clinical and dermatoscopic characteristics are not specific enough to differentiate it from a melanoma, a cutaneous neoplasm with a high mortality rate.

Clinic case: in this article, we present the case of a patient who presented a lesion with a clinical appearance of seborrheic keratosis and the histopathological report defined it as melanoma, in contrast, another patient with a clinical lesion suggestive of melanoma whose pathology reported seborrheic keratosis.

Conclusion: when there is a high probability of melanoma, it is essential to perform a histopathological study and carry out a correct clinical-dermatoscopic-histopathological correlation.

Keywords: melanoma, seborrheic keratosis, dermoscopy, histopathology, neoplasia.

INTRODUCCIÓN

La queratosis seborreica (QS) es un tumor epidérmico, no melanocítico, benigno, de etiología desconocida. Es sumamente común, de aparición promedio a los 30 años de edad, con clínica y dermatoscopia característica, lo que permite su reconocimiento y diagnóstico sin confirmación histopatológica. Sin embargo, las características clínicas de las QS no son patognomónicas (1-3).

Las lesiones cutáneas suelen comenzar como máculas marrones, bien delimitadas, y a medida que progresan, se vuelven polipoidales con una superficie "verrugosa" y con pseudotaponos córneos, generalmente de color opaco. Rara vez exceden los 3 cm de diámetro (1,2).

El melanoma es un tumor maligno que deriva de los melanocitos y debido a su potencial metastásico, causa más del 90% de las muertes por neoplasias cutáneas. Se considera la tercera neoplasia más frecuente en la piel y la que mayor impacto tiene en la mortalidad. La edad media en el momento del diagnóstico es de 50 años (4,5). Su detección se basa en el aspecto clínico de la lesión pigmentada y teniendo en cuenta los posibles cambios de forma, color o superficie de un nevus previo. La regla de ABCD se basa en criterios dermatoscópicos que evalúa las lesiones hiperpigmentadas según la asimetría, bordes, color y determinadas estructuras, junto con el signo del «patito feo», permiten identificar lesiones pigmentadas que resultan sospechosas y que, por consiguiente, permiten reconocer un melanoma (6). El melanoma tiene una alta tasa de letalidad debido a la etapa avanzada en que suele diagnosticarse y a la falta de respuesta a los tratamientos sistémicos. Por lo tanto, es un reto para dermatólogo realizar una detección temprana del mismo (7).

CASO CLÍNICO NÚMERO 1

Paciente masculino de 65 años, fototipo II-III, en manejo farmacológico con carvedilol y rosuvastatina por antecedente de infarto agudo de miocardio. Niega antecedentes alérgicos o quirúrgicos. Manifestó exposición solar diaria durante 5 años entre los 17 y 23 años, además antecedente de múltiples carcinomas basocelulares en tronco. Niega antecedentes familiares.

El paciente consulta en mayo de 2018 por cuadro clínico de 10 años de evolución consistente en lesión pigmentada en la pierna, de crecimiento progresivo en los últimos meses. Al examen físico, presentaba en tercio inferior de pierna derecha, una placa de 1 x 1 cm, bien circunscrita, café, con una escama gruesa adherida en la superficie, asintomática (figura 1A). A la dermatoscopia y previa aplicación de alcohol, se observaba una pigmentación café claro en la periferia, sin presencia de retículo ni glóbulos, y en el centro un velo azul-gris con áreas café oscuro, hiperqueratósicas. Se presentan dos imágenes: dermatoscopia sin alcohol en la primera, con escama gruesa café/amarilla a nivel central (figura 2A); y dermatoscopia con previa aplicación de alcohol en la segunda imagen (figura 2B).

La impresión diagnóstica clínica fue queratosis seborreica pigmentada vs melanoma. Se realiza toma de biopsia por afeitado de la lesión. El estudio histopatológico con tinción de hematoxilina y eosina reportó epidermis acantósica con elongación de la red de crestas y tendencia a la fusión de las mismas (figura 3A), en sus estratos basales proliferación melanocítica lentiginosa con algunas células melanocíticas con moderada atipia nuclear y focal epidermotropismo (figura 3B). La dermis muestra fibroplasia lamelar, fuga de pigmento e infiltrado linfocitario disperso (figura 3C). Se solicitan técnicas de inmunohistoquímica (HMB45, MELAN A,

SOX10, P16, KI67) observándose melanoma de tipo extensión superficial, en fase de crecimiento radial y vertical con Breslow de 0.9 mm, no se observa invasión vascular ni neural.

En junio de 2018, se realizó resección completa del tumor con márgenes de 1 cm, el paciente no acepta realizar una biopsia de ganglio centinela ni estudios de extensión tumoral. Actualmente en seguimiento por dermatología.

CASO CLÍNICO NÚMERO 2

Paciente masculino, de 45 años, natural y residente de área urbana, fototipo III, sin antecedentes personales ni familiares de importancia. El paciente consulta en el 2016, por lesión en región escapular derecha, tipo placa hiperpigmentada, asimétrica. A la dermatoscopia se observaba un patrón inespecífico, con coloración café claro en la periferia, y áreas café-rojizas y grises a las 3 del reloj (figura 2C). El dermatólogo tratante decide vigilar la lesión en 3 meses.

El paciente no asiste al seguimiento y consulta dos años después por aumento de tamaño de la lesión. Al examen físico se observa placa pigmentada café oscura, con eritema al rededor, levemente asimétrica, de bordes bien definidos (figura 1B). A la dermatoscopia se observa hiperqueratosis central, con velo azul gris en toda la lesión sin retículo ni glóbulos ni algún patrón vascular específico (figura 2D). Se decide tomar biopsia escisional, con margen de 2 mm, para descartar un melanoma. El informe histopatológico con tinción de hematoxilina y eosina reporta: piel con epidermis reemplazada por una lesión pigmentada compuesta por epitelio escamoso, caracterizada por hiperqueratosis (figura 4A) y acantosis rodeando algunos quistes y pseudoquistes córneos llenos de queratina focalmente laminada (figuras 4B y 4C). La dermis muestra ligero infiltrado inflamatorio de tipo linfocitario. Se realizan técnicas de inmunohistoquímica (SOX10, S100, HMB45, CKC, P63, KI67) confirmando origen epitelial de la lesión y descartando origen melanocítico. Se realiza diagnóstico final de queratosis seborreica pigmentada.

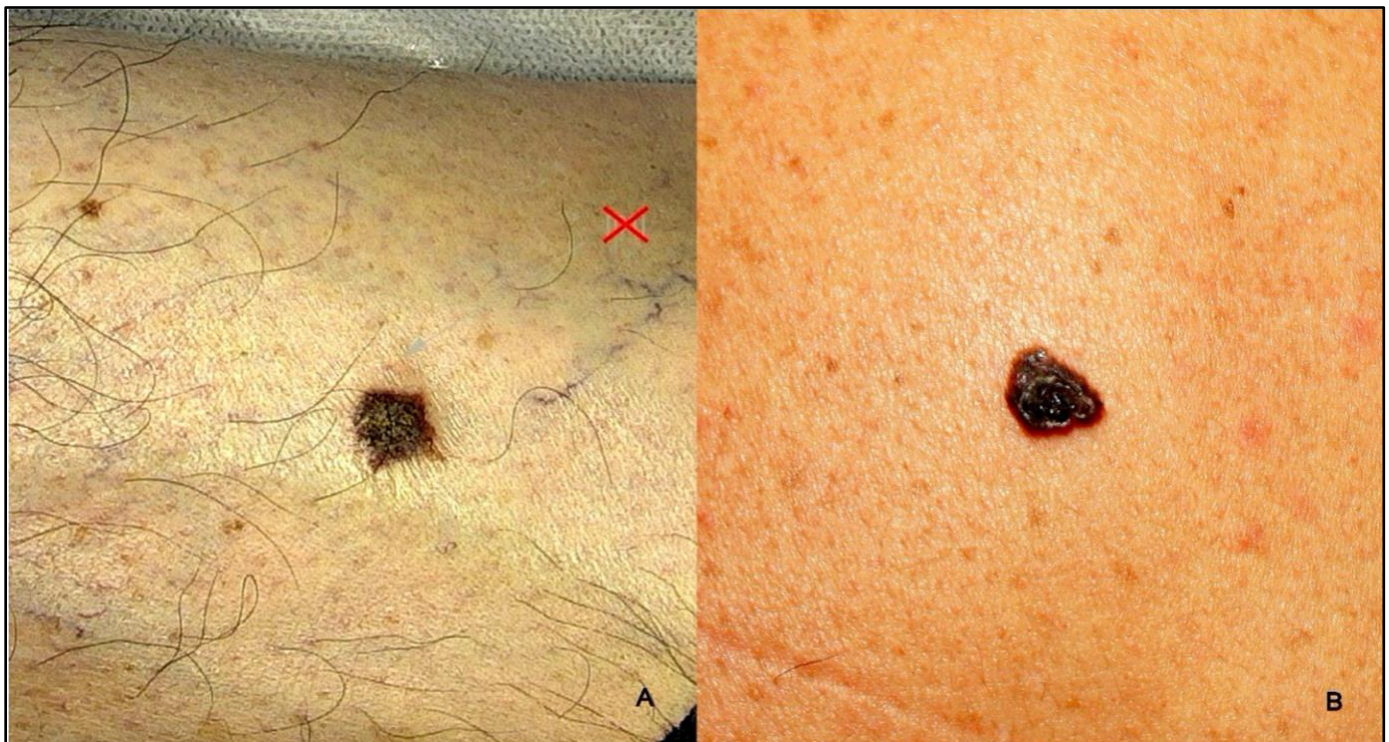

Figura 1. Hallazgos clínicos. Figura 1A: placa bien circunscrita, café, con una escama gruesa adherida en la superficie, ubicada parte externa encima del tobillo derecho. Figura 1B: placa pigmentada café oscura, con eritema alrededor, levemente asimétrica, de bordes bien definidos.

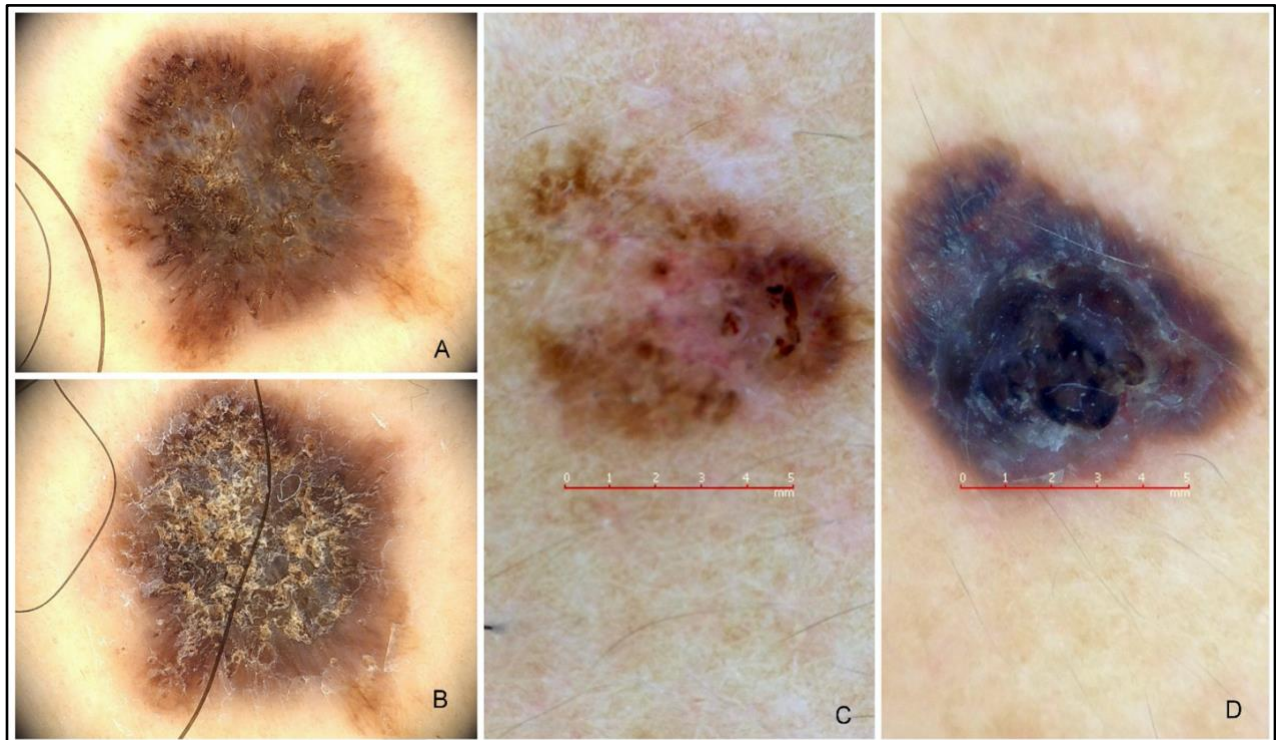


Figura 2. Hallazgos dermatoscópicos. Figura 2^a: dermatoscopia con alcohol, con escama gruesa café/amarilla a nivel central. Figura 2B: dermatoscopia sin previa aplicación de alcohol. Figura 2C: dermatoscopia se observaba un patrón inespecífico, con coloración café claro en la periferia, y áreas café-rojizas y grises a las 3 del reloj. Figura 2D: dermatoscopia se observa hiperqueratosis central, con velo azul gris en toda la lesión sin retículo ni glóbulos ni algún patrón vascular específico.

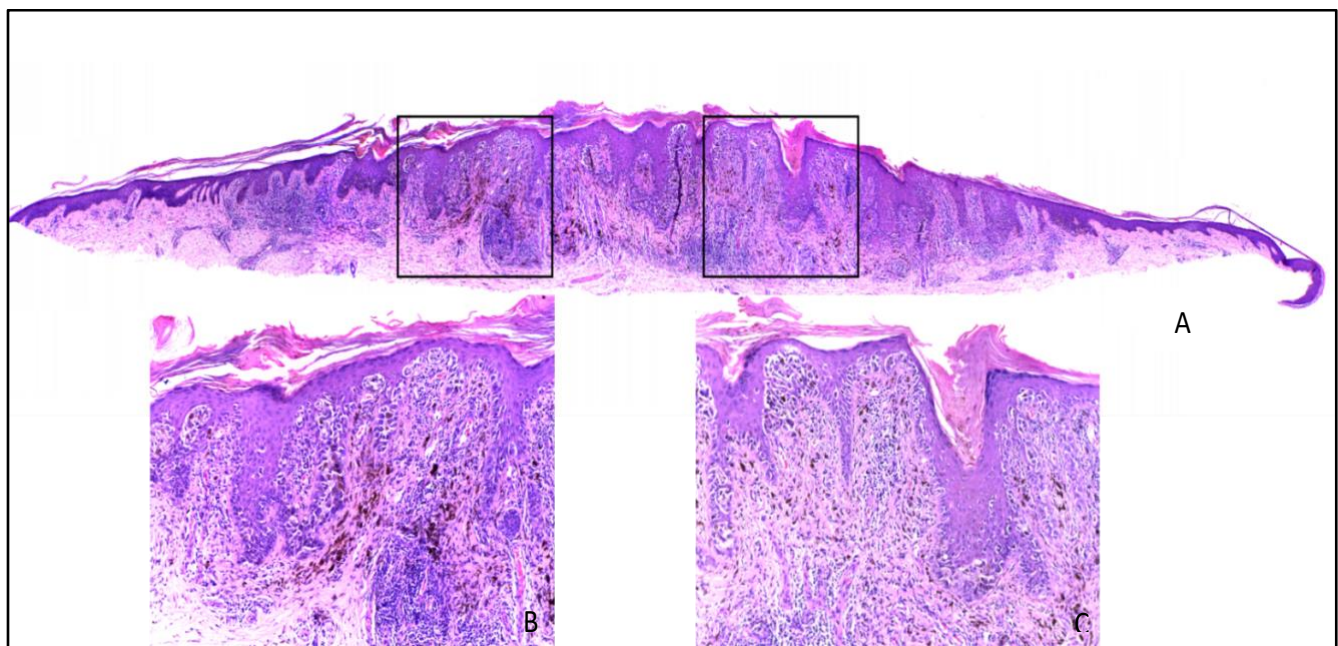


Figura 3. Hallazgos histológicos con tinción de hematoxilina y eosina. Figura 3A. Panorámica con tinción de hematoxilina y eosina, epidermis acantósica con elongación de la red de crestas y tendencia a su fusión. Figura 3B. Proliferación melanocítica lentiginosa en el estrato basal con algunas células melanocíticas con moderada atipia nuclear y focal epidermotropismo. Figura 3C. La dermis muestra fibroplasia lamelar, fuga de pigmento e infiltrado linfocitario disperso.

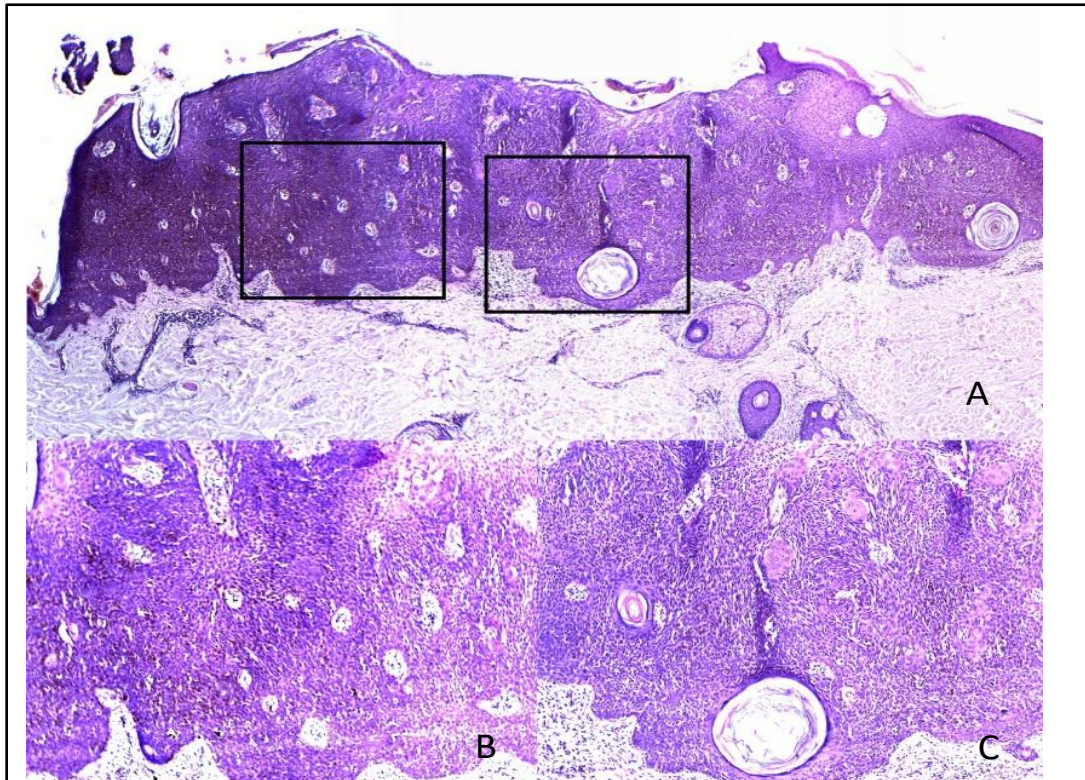


Figura 4. Hallazgos histológicos con tinción de hematoxilina y eosina. Figura 4A. Epidermis reemplazada por una lesión pigmentada compuesta por epitelio escamoso, caracterizada por hiperqueratosis. Figuras 4B y 4C. Acantosis rodeando algunos quistes y pseudoquistes córneos llenos de queratina focalmente laminada.

DISCUSIÓN

Los melanomas que imitan clínicamente otras lesiones cutáneas, en particular la queratosis seborreica, pueden retrasar el diagnóstico y el tratamiento oportuno (5,8).

Realizar una diferenciación entre lesiones melanocíticas y no melanocíticas mediante la dermatoscopia, permite detectar melanomas en una etapa temprana y evita el diagnóstico erróneo de QS en lugar de tumor melanocítico (9). Se ha demostrado que la dermatoscopia mejora la precisión diagnóstica entre dermatólogos y mejora la detección de cáncer de piel incluso entre no dermatólogos. Por tal motivo, se debe favorecer el uso de esta herramienta como una técnica adicional y complementaria, debido a que mejora significativamente la sensibilidad para la detección de lesiones melanocíticas.² Sin embargo, las lesiones sospechosas deben ser biopsiadas, para lograr no

solo no solo un diagnóstico, sino también microestadificación histológica de la lesión (6,7).

En 2017 se publicó un estudio retrospectivo, que reportó 24 de 134 casos de melanoma (18%) con características clínicas y dermatoscópicas compatibles con lesiones de QS. Las características asociadas con estos 24 melanomas tipo QS incluyeron hiperqueratosis (34%), queratina amarillenta (31%), pseudocomedones (31%) y pseudoquistes de milium (22.4%). Las características dermatoscópicas que permiten identificar una lesión melanocítica comprenden la presencia de un patrón globular, patrón homogéneo azul, pseudópodos y proyecciones radiales (patrón en estallido de estrellas), red de pigmento, patrón paralelo y/o patrón multicomponente, además del velo azul-gris (5,6,8).

En cuanto a la QS, la evaluación de características dermatoscópicas específicas como quistes tipo milium o pseudoquistes, tapones córneos o criptas

o pseudoaperturas foliculares, borde en apolillado, fisuras y crestas (patrón cerebriforme), “*fat fingers*”, estructuras con aspecto de huella digital, seudoretículo pigmentado (falso retículo pigmentado), vasos en horquilla, ayudan a confirmar el diagnóstico clínico.(3,6,8) Sin embargo, la especificidad de estos hallazgos no es del 100%, debido a que aproximadamente el 10% de las QS pigmentadas pueden mostrar una o más características de lesión melanocítica, donde la red de pigmento "falsa" es la más frecuente, sin embargo, no debe confundirse con la red pigmentada típica de las lesiones melanocíticas (1,8).

Cabe resaltar que las características clínico-patológicas de las queratosis seborreicas pigmentadas son similares, en ocasiones, al melanoma típico, mostrando una o más características dermatoscópicas que sugieren un origen melanocítico, especialmente cuando se inflaman o traumatizan (8). Los melanomas que carecen de criterios melanocíticos clásicos o exhiben patrones benignos asociados con QS, son aquellos que generar confusión y una difícil diferenciación entre estas dos patologías, ocasionando una posible falla o retraso en el diagnóstico (3,5).

Ante un alto índice de sospecha de melanoma, es imperativo realizar una biopsia representativa y enviar la muestra para estudio histopatológico (1,10). La correlación clínica-dermatoscópica-histopatológica es fundamental para realizar un adecuado diagnóstico de la lesión (5).

CONCLUSIÓN

La dermatoscopia mejoró la precisión diagnóstica y detección de cáncer de piel o de queratosis seborreica en lesiones hiperpigmentadas para estos dos casos. Al tener un alto índice de sospecha de melanoma, se debe realizar una biopsia representativa para estudio histopatológico y llevar a cabo una correcta correlación clínica-dermatoscópica-histopatológica.

AGRADECIMIENTOS: al doctor Jorge Gutiérrez Obando, médico dermatólogo, por su participación en el desarrollo de este artículo.

CONTRIBUCIONES DE LOS AUTORES: concepción y diseño del estudio: HAF, VAG; recolección análisis e interpretación de datos: VAG, CAJ; redacción del borrador del artículo: VAG, CAJ; revisión crítica y aprobación de versión final: TGA, HAF, responsable de la veracidad e integridad del artículo: TGA, CAJ, VAG.

CONFLICTOS DE INTERESES: los autores declaran que no tienen conflictos de interés.

FINANCIACIÓN: la presente investigación no ha recibido ayudas específicas provenientes de agencias del sector público, sector comercial o entidades sin ánimo de lucro.

REFERENCIAS

1. Mazzeo M, Manfreda V, Diluvio L, Dattola A, Bianchi L, Campione E. Análisis dermatoscópico de 72 queratosis seborreicas «atípicas». *Actas Dermosifiliogr.* 2019;110(5):366–71.
2. Ruiz-Leal AB, Quiñones-Venegas R, Domínguez-Espinosa AE. Dermatoscopia de las queratosis seborreicas y sus diferentes caras. *Dermatol Rev Mex* 2012;56(3):193-200
3. Braga JC, Scope A, Klaz I, Mecca P, Spencer P, Marghoob AA. Melanoma mimicking seborrheic keratosis: An error of perception precluding correct dermoscopic diagnosis. *J Am Acad Dermatol.* 2008;58(5):875–80.
4. Acosta ÁE, Fierro E, Velásquez VE, Rueda. X. Melanoma: patogénesis, clínica e histopatología. *Rev Asoc Col Dermatol.* 2009;17(2):87–108.
5. Klebanov N, Gunasekera NS, Lin WM, Hawryluk EB, Miller DM, Reddy BY, et al. Clinical spectrum of cutaneous melanoma morphology. *J Am Acad Dermatol.* 2019;80(1):178-188.e3.
6. Pons CS, Figueras VO. Uso adecuado de... Método diagnóstico en dos etapas. *AMF* 2017;13(10):556-71;

Disponible en: https://amf-semfyc.com/web/article_ver.php?id=2140

Melanomas That Resemble Seborrheic Keratosis. *JAMA Dermatol.* 2017;153(6):544-51.

7. Hernández JFG, Nieweg OE. Melanoma cutáneo (MC): diagnóstico y tratamiento actuales. *Gac Med Mex.* 2014;150(2):175-82.

9. Roldán MR, Carlos OB. Dermoscopic criteria for the diagnosis of melanocytic lesions and cutaneous melanoma. *Dermatología CMQ.* 2014;12(2):142-148.

8. Carrera C, Segura S, Aguilera P, Scalvenzi M, Longo C, Barreiro A, et al. Dermoscopic Clues for Diagnosing

10. Salerni G, Alonso C, Gorosito M, Fernández-Bussy R. Seborrheic keratosis-like melanoma. *J Am Acad Dermatol.* 2015;72(1 Suppl):S53-5.