



Para citaciones: Castaño Tobón, H., Aristizábal Carmona, B., Lozada Martínez, I., Sarmiento Cano, C., & Agudelo Martínez, A. (2024). Uso de doppler transcraneal en el diagnóstico de hipertensión intracraneal secundaria a encefalopatía hepática: reporte de caso. *Revista Ciencias Biomédicas*, 13(1), 44-49. <https://doi.org/10.32997/rcb-2024-3661>

Recibido: 9 de agosto de 2023
Aprobado: 26 de noviembre de 2023

Autor de correspondencia:
Brayan S. Aristizábal Carmona
brayan.aristizabal@uam.edu.co


Editor: Inés Benedetti. Universidad de Cartagena-Colombia.

Copyright: © 2024. Castaño Tobón, H., Aristizábal Carmona, B., Lozada Martínez, I., Sarmiento Cano, C., & Agudelo Martínez, A. Este es un artículo de acceso abierto, distribuido bajo los términos de la licencia <https://creativecommons.org/licenses/by-nc-nd/4.0/> la cual permite el uso sin restricciones, distribución y reproducción en cualquier medio, siempre y cuando el original, el autor y la fuente sean acreditados.



Uso de doppler transcraneal en el diagnóstico de hipertensión intracraneal secundaria a encefalopatía hepática: reporte de caso

Use of transcranial doppler in the diagnosis of intracranial hypertension secondary to hepatic encephalopathy: case report

Héctor Castaño Tobón¹, Brayan Aristizábal Carmona² , Iván Lozada Martínez³ , Cristian Sarmiento Cano², Ángela Agudelo Martínez⁴

¹ Departamento de Anestesiología, Facultad de Medicina, Fundación Universitaria Autónoma de la Américas, Pereira, Colombia.

² Pregrado Medicina, Fundación Universitaria Autónoma de la Américas, Pereira, Colombia.

³ Centro de Consultoría Científica y Meta-Investigación en Ciencias Biomédicas, Cartagena, Colombia.

⁴ Facultad de Medicina, Fundación Universitaria Autónoma de la Américas, Pereira, Colombia.

RESUMEN

Introducción: la encefalopatía hepática es un síndrome dinámico caracterizado por disfunción cerebral secundaria a una insuficiencia hepática o anomalías en las derivaciones del sistema portal. Este se particulariza por un gran espectro de manifestaciones neuropsiquiátricas, resultado de la acumulación de sustancias neurotóxicas que viajan por el torrente sanguíneo. La hipertensión intracraneal debido al edema cerebral subyacente es una complicación frecuente en este cuadro, que puede comprometer la vida del paciente, por lo que es indispensable su diagnóstico precoz.

Caso clínico: se presenta el caso de un paciente masculino de 21 años de edad, quien acude al departamento de urgencias por un cuadro de aproximadamente 6 días de evolución, consistente en hipofagia, coluria y dolor abdominal; observándose deterioro del cuadro un día previo a su ingreso, por presencia de ictericia y alteración del estado de conciencia, secundario a una hepatitis viral hiperaguda.

Conclusión: el síndrome de hipertensión intracraneal se puede diagnosticar de forma precoz a través del doppler transcraneal, el cual es una herramienta útil y no invasiva. Se deben llevar a cabo estudios de mejor calidad, para corroborar parámetros que soporten su uso en regiones donde aún se utilizan técnicas invasivas, así como valorar parámetros predictivos como prueba diagnóstica, en muchas más entidades patológicas.

Palabras Clave: Hipertensión intracraneal; Encefalopatía hepática; Ecografía Doppler; Informes de Casos.

ABSTRACT

Introduction: hepatic encephalopathy is a dynamic syndrome characterized by cerebral dysfunction secondary to hepatic insufficiency or anomalies in the portal system shunts. It is characterized by a wide spectrum of neuropsychiatric manifestations, resulting from the accumulation of neurotoxic substances that travel through the bloodstream. Intracranial hypertension due to underlying cerebral edema

is a frequent complication in this condition, which can compromise the patient's life, so early diagnosis is essential.

Clinic case: we present the case of a 21-year-old male patient, who came to the emergency department with symptoms of approximately 6 days of evolution, consisting of hypophagia, choluria and abdominal pain; deterioration of the symptoms was observed one day prior to his admission, due to jaundice and altered consciousness, secondary to hyperacute viral hepatitis.

Conclusions: intracranial hypertension syndrome can be diagnosed early through Transcranial Doppler, which is a useful and noninvasive tool. Better quality studies should be carried out to corroborate parameters that support its use in regions where invasive techniques are still used, as well as to evaluate predictive parameters as a diagnostic test in many more pathological entities.

Keywords: Intracranial Hypertension; Hepatic Encephalopathy; Doppler Ultrasonography; Case Reports.

INTRODUCCIÓN

La encefalopatía hepática es un síndrome dinámico caracterizado por disfunción cerebral secundaria a una insuficiencia hepática o anomalías en las derivaciones del sistema portal (1). Este se particulariza por un gran espectro de manifestaciones neuropsiquiátricas, resultado de la acumulación de sustancias neurotóxicas que viajan por todo el torrente sanguíneo, y que en última instancia llegan al cerebro causando desde cambios subclínicos, como deterioro cognitivo leve, hasta marcada desorientación, confusión y coma (1, 2). Los factores etiológicos que llevan a enfermedades hepáticas hiperagudas se relacionan con el consumo de alcohol, administración de drogas, autoinmunidad, hepatitis virales y desórdenes metabólicos, los cuales pueden lesionar el cerebro a través de distintos mecanismos fisiopatológicos (3-5). El edema cerebral se da como resultado de una interacción entre el amoníaco cerebral, la pérdida de la integridad de la barrera hemato-encefálica, una alteración de las vías de neurotransmisión y una falla en la autorregulación hemodinámica cerebral, que conduce al desarrollo de hipertensión intracraneal y finalmente progresar a una herniación cerebral responsable de la muerte (6).

Para el diagnóstico de hipertensión intracraneal, se puede hacer uso de la tomografía computarizada o

la punción lumbar (7-9). No obstante, existe la desventaja de la radiación en la primera opción, y la invasión y riesgo de complicaciones como cefalea intensa y herniación en la segunda (7). El uso de ultrasonografía en el diagnóstico de estos pacientes es una estrategia novedosa que se usa con frecuencia en países desarrollados (10), siendo una técnica segura que ha demostrado ser eficaz (10). Implementar su uso en países del tercer mundo facilitaría el abordaje de esta condición, ahorraría costos y la movilización de los pacientes en cuanto a tiempo y disponibilidad de equipos imagenológicos. Por todo lo anterior, el objetivo de este manuscrito consiste en presentar el caso de un paciente que desarrolló síndrome de hipertensión intracraneal secundario a encefalopatía hepática, el cual fue diagnosticado de forma precoz y exitosa mediante Doppler transcraneal, demostrando la utilidad y seguridad de esta herramienta diagnóstica.

CASO CLÍNICO

Paciente masculino de 21 años de edad, quien acude al departamento de urgencias por un cuadro de aproximadamente 6 días de evolución consistente en hipofagia, coluria y dolor abdominal; observándose deterioro del cuadro un día previo a su ingreso, por presencia de ictericia y alteración del estado de conciencia. No presenta antecedentes de relevancia. Al examen físico, se encuentra paciente

en regular estado general, con abdomen blando y depresible, dolor a la palpación y hepato-esplenomegalia. Se realizan paraclínicos, donde se evidencia elevación en pruebas de coagulación (Tiempo de tromboplastina parcial: 54 segundos, tiempo de protrombina: 50 segundos, e INR: 4.28), hiperbilirrubinemia (Bilirrubina directa: 12.44 y bilirrubina total: 14.03), leucocitosis a expensas de linfocitos (leucocitos en $17.730 \text{ células/mm}^3$ y linfocitos 53%), y alteración en gasometría arterial (PCO_2 23.7, PO_2 66.4, HCO_3 16.4 mmol/l, pH 7.3). Se solicita ecografía de abdomen total, encontrándose cambios inflamatorios perivasculares sugestivos de infección viral hepatocelular, acompañado de líquido libre en cavidad peritoneal. En base a lo anterior, se hace diagnóstico presuntivo de hepatitis viral asociada a encefalopatía hepática y acidosis metabólica. El paciente evoluciona a encefalopatía hepática grado 3, falla hepática hiperaguda (Child Pugh 13 - clase

c), y coagulopatía secundaria, por lo que es trasladado a Unidad de Cuidados Intensivos. Se efectúan pruebas inmunológicas, resultando positiva prueba IgM para Hepatitis A.

El estado de conciencia del paciente empeora tornándose agitado y somnoliento, por lo que se realiza doppler transcraneal, encontrando arteria cerebral media curva con flujo de alta resistencia e índice de resistencia mayor a 0.7, compatible con aumento de resistencia distal al vaso evaluado (Figura 1). Se inicia tratamiento dirigido a diagnóstico de hipertensión intracraneal, observándose mejoría en los días posteriores. Se realiza seguimiento, a los 7 días con doppler transcraneal evidenciando curva de flujo de baja resistencia e índice de resistencia normalizado (Figura 2). Se realiza TAC cerebral, corroborando los hallazgos del doppler transcraneal (Figura 3).

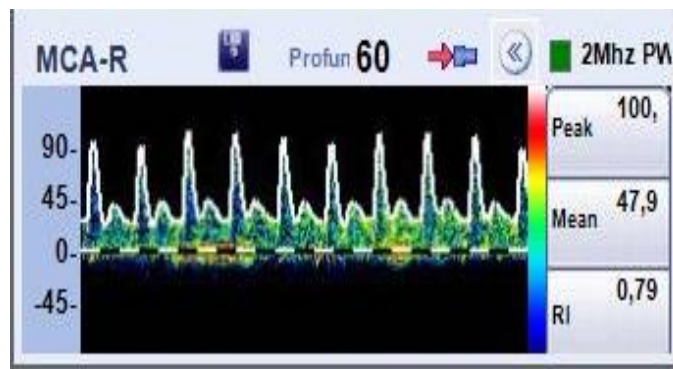


Figura 1. Medición con doppler transcraneal en arteria cerebral media. Curva con flujo de alta resistencia e índice de resistencia mayor a 0.7, compatible con aumento de resistencia distal al vaso evaluado.

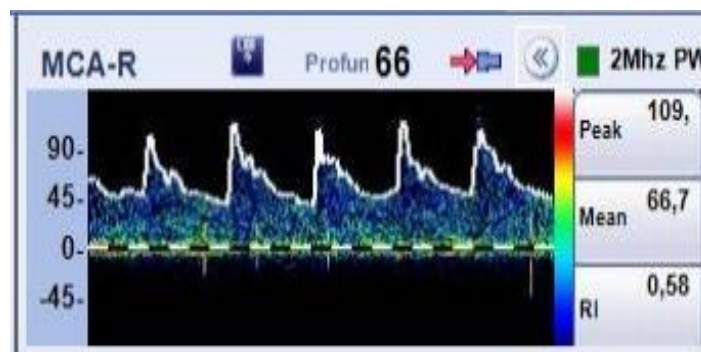


Figura 2. Doppler transcraneal de seguimiento. Se realiza seguimiento, a los 7 días con el doppler transcraneal evidenciando curva de flujo de baja resistencia e índice de resistencia normalizado.

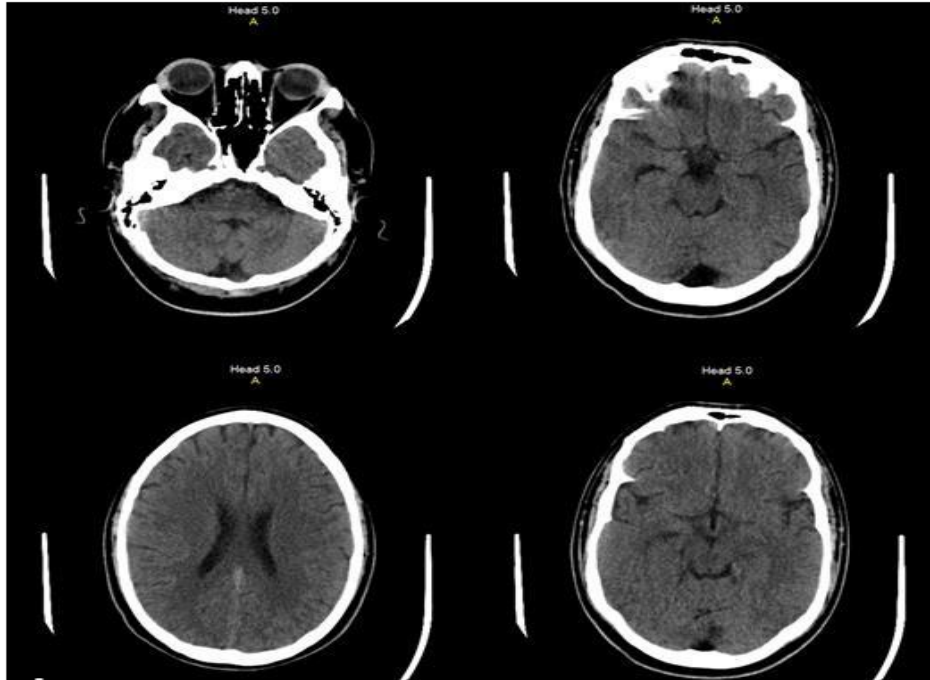


Figura 3. Imagen de tomografía axial computarizada. Se evidencia que la línea media se conserva central, no hay evidencia de lesiones intraparenquimatosas, el espacio subaracnoideo se encuentra conservado, el sistema ventricular muestra configuración habitual con permeabilidad de las cisternas de la base, puente y mesencéfalo de apariencia normal.

DISCUSIÓN

El aumento de la presión intracraneana es una complicación que impacta sustancialmente en la morbimortalidad en pacientes que padecen encefalopatía hepática y falla hepáticas agudas (11), por lo que cualquier herramienta que provea de un diagnóstico rápido y oportuno, es invaluable. Fernando et al (12) compararon la tomografía computarizada, ultrasonido de la vaina del nervio óptico y el doppler transcraneal, resaltando que la tomografía computarizada tiene mayor precisión diagnóstica de hipertensión intracraneana en trauma craneoencefálico (12). No obstante, requiere de traslado del paciente al servicio de radiología, instalaciones adecuadas con protección radiológica (paredes plomadas), es una técnica de alto costo, poco reproducible y no está disponible en todos los centros médicos. Por otra parte, el doppler transcraneal es un método no invasivo, reproducible, que se realiza fácilmente a la cabecera de la cama del paciente, por lo que es una excelente herramienta de evaluación clínica.

Estudios demuestran que su uso para diagnóstico de hipertensión intracraneal en pacientes con encefalopatía hepática, es preciso a la hora de identificar variaciones en los valores de la presión intracraneana (11-14), permitiendo así modificar la toma de decisiones en beneficio del paciente.

La monitorización neurológica de los pacientes con encefalopatía hepática e incluso de pacientes cirróticos, se dificulta debido a que gran parte del tiempo se encuentran sedados y bajo ventilación mecánica, existiendo también alto riesgo de presentar inestabilidad hemodinámica. Por lo anterior, el doppler transcraneal sería útil, sobre todo en los primeros días de traslado del paciente a la unidad de cuidados intensivos, debido a que, si se evidencia una reducción del índice de pulsatilidad y resistencia posterior a su tratamiento, es indicativo de una mejoría neurológica, permitiendo cambiar el plan terapéutico de forma personalizada gracias a la oportunidad de un monitoreo continuo, en el punto de cuidado, y sin efectos secundarios o adversos (13). Sin embargo, es necesario resaltar

que una limitante es la presencia de enfermedades cerebrovasculares crónicas, en las que debido al aumento crónico de la resistencia vascular intracraneal se pueden presentar falsos positivos al momento del diagnóstico con doppler transcraneal (12).

Adicionalmente, el doppler transcraneal detecta vasoespasmos, estenosis, disminución del flujo sanguíneo cerebral o embolias, los cuales causan cambios en los patrones de las ondas generadas y en la velocidad de flujo de la arteria cerebral media (15,16). Desafortunadamente, otro factor que puede generar confusión a la hora de interpretar la velocidad media de la arteria cerebral media es la aterosclerosis, donde existe una disminución del calibre de los vasos, aumentando la velocidad del flujo, o por el contrario, la presencia de cualquier otro factor que genere disminución de la sangre mientras asciende a la cabeza, lo que disminuirá falsamente la velocidad de flujo de la arteria cerebral media (17).

Considerando las limitaciones que existen actualmente en los sistemas de salud de los países de bajos y medianos ingresos, y que los principales retos en la actualidad en cuidado crítico son otorgar una atención asequible, costo-útil, costo-efectiva y con un buen balance riesgo beneficio (18-20), plantear el uso del doppler transcraneal en el cuidado del paciente neurocrítico, es una estrategia que debe ser propuesta y validada, para corroborar su beneficio frente a otras intervenciones diagnósticas. Es necesario entonces, llevar a cabo estudios de mejor calidad que soporten su uso en regiones donde aún se utilizan técnicas invasivas.

CONCLUSIONES

El síndrome de hipertensión intracraneal secundario a encefalopatía hepática se puede diagnosticar de forma precoz y precisa a través del doppler transcraneal, el cual es una herramienta útil y no invasiva. Se deben llevar a cabo estudios de

mejor calidad, para corroborar parámetros que soporten su uso en regiones donde aún se utilizan técnicas invasivas, así como valorar parámetros predictivos como prueba diagnóstica, en muchas más entidades patológicas.

CONTRIBUCIONES DE LOS AUTORES: HFCT, BSAC, IDLM, CCSC, AMAM: concepción y diseño del estudio, recolección, análisis e interpretación de datos, redacción del borrador del artículo, revisión crítica y aprobación de versión final, responsable de la veracidad e integridad del artículo.

CONFLICTOS DE INTERESES: los autores declaran no tener ningún conflicto de intereses.

FINANCIACIÓN: la presente investigación no ha recibido ayudas específicas, provenientes de agencias del sector público, sector comercial o entidades sin ánimo de lucro.

REFERENCIAS

1. Rose CF, Amodio P, Bajaj JS, Dhiman RK, Montagnese S, Taylor-Robinson SD, et al. Hepatic encephalopathy: Novel insights into classification, pathophysiology and therapy. *J Hepatol.* 2020;73(6):1526-47.
2. Mandiga P, Foris LA, Bollu PC. Hepatic Encephalopathy. [Updated 2021 Mar 7]. In: StatPearls [Internet]. Treasure Island (FL): StatPearls Publishing; 2021.
3. Montrieff T, Koyfman A, Long B. Acute liver failure: A review for emergency physicians. *Am J Emerg Med.* 2019; 37(2):329-337.
4. Shawcross DL, Wendon JA. The neurological manifestations of acute liver failure. *Neurochem Int.* 2012; 60(7):662-71
5. Lopes D, Samant H. Hepatic Failure. 2020 Oct 15. In: StatPearls [Internet]. Treasure Island (FL): StatPearls Publishing; 2021.
6. Kandiah PA, Olson JC, Subramanian RM. Emerging strategies for the treatment of patients with acute hepatic failure. *Curr Opin Crit Care.* 2016;22(2):142-51.
7. Rehder D. Idiopathic Intracranial Hypertension: Review of Clinical Syndrome, Imaging Findings, and

- Treatment. *Curr Probl Diagn Radiol.* 2020; 49(3):205-214.
8. Robba C, Citerio G. How I manage intracranial hypertension. *Crit Care.* 2019; 23(1):243.
 9. Changa AR, Czeisler BM, Lord AS. Management of Elevated Intracranial Pressure: a Review. *Curr Neurol Neurosci Rep.* 2019; 19(12):99.
 10. R Pradeep, Gupta D, Shetty N, Bhushan AK, Haskar K, Gogineni S, et al. Transcranial Doppler for Monitoring and Evaluation of Idiopathic Intracranial Hypertension. *J Neurosci Rural Pract.* 2020; 11(2):309-314.
 11. Sheikh MF, Unni N, Agarwal B. Neurological Monitoring in Acute Liver Failure. *J Clin Exp Hepatol.* 2018; 8(4):441-447.
 12. Fernando SM, Tran A, Cheng W, Rochweg B, Taljaard M, Kyeremanteng K, et al. Diagnosis of elevated intracranial pressure in critically ill adults: systematic review and meta-analysis. *BMJ.* 2019; 366:l4225.
 13. Khan KS, Wiersema UF. Transcranial Doppler waveform changes due to increased cerebrovascular resistance and raised intracranial pressure in a patient with cirrhosis: A difference in shapes, not in numbers. *J Clin Ultrasound.* 2020; 48(1):59-63.
 14. Rajajee V, Williamson CA, Fontana RJ, Courey AJ, Patil PG. Noninvasive Intracranial Pressure Assessment in Acute Liver Failure. *Neurocrit Care.* 2018; 29(2):280-290.
 15. Rasulo FA, Bertuetti R. Transcranial Doppler and Optic Nerve Sonography. *J Cardiothorac Vasc Anesth.* 2019; 33(S1):S38-S52.
 16. Aggarwal S, Brooks DM, Kang Y, Linden PK, Patzer JF 2nd. Noninvasive monitoring of cerebral perfusion pressure in patients with acute liver failure using transcranial doppler ultrasonography. *Liver Transpl.* 2008; 14(7):1048-57.
 17. Lau VI, Jaidka A, Wiskar K, Packer N, Tang JE, Koenig S, et al. Better With Ultrasound: Transcranial Doppler. *Chest.* 2020; 157(1):142-50.
 18. Turner HC, Hao NV, Yacoub S, Hoang VMT, Clifton DA, Thwaites GE, et al. Achieving affordable critical care in low-income and middle-income countries. *BMJ Glob Health.* 2019; 4(3):e001675.
 19. Salluh JIF, Burghi G, Haniffa R. Intensive care for COVID-19 in low- and middle-income countries: research opportunities and challenges. *Intensive Care Med.* 2021; 47:226-229.
 20. Kashyap R, Hache-Marliere M, Gavrilovic S, Gajic O. Improving outcomes for the critically ill in developing countries: what is next?. *Rev Bras Ter Intensiva.* 2015; 27(4):312-314.