



## ONFALOCELE GIGANTE: PRESENTACIÓN DE UN CASO

## GIANT OMPHALOCELE: REPORT OF A CASE

Rivas-Perdomo Edgar<sup>1</sup>  
Mendivil-Ciódaro César<sup>2</sup>

Correspondencia: erivasperdomo@gmail.com

Recibido para evaluación: Marzo – 29 – 2012. Aceptado para publicación: Julio – 30 – 2012.

## RESUMEN

**Introducción:** el onfalocele es una malformación que puede presentarse aislada o como parte de un síndrome. Aunque es esporádico, se han informado casos de herencia familiar. La mayoría de los casos de onfalocele son esporádicos y el riesgo de recurrencia es menor del 1%. No hay factores etiológicos específicos. En estudios de población se ha encontrado mayor incidencia entre las madres más jóvenes, por lo cual no se pueden tomar medidas preventivas eficaces. Ante la presencia de onfalocele, deben buscarse otras anomalías congénitas.

**Caso clínico:** paciente con embarazo de 16 semanas y feto con presentación atípica de onfalocele, que hizo sospechar la existencia de síndrome de Prune-Belly, por la presencia de un quiste grande en pared abdominal. El diagnóstico definitivo fue establecido por anatomía patológica. Cariotipo fetal normal.

**Conclusiones:** sin que se hayan determinado factores etiológicos definitivos para el mismo, el onfalocele puede presentarse como un síndrome, por lo que deben buscarse anomalías congénitas asociadas. **Rev.cienc.biomed. 2012;3(2):355-359**

## PALABRAS CLAVES

Onfalocele; Gastrosquisis; Pared abdominal; Malformaciones congénitas; Síndrome de Prune-Belly

## SUMMARY

**Introduction:** omphalocele is a malformation that can be presented isolated or as part of a syndrome. Although it is sporadic, cases of familiar inheritance have been informed. The majority of the cases of Omphalocele are sporadic and the risk of recurrence is less than 1%. There aren't specific etiologic factors. In studies of population, greater incidence has been found between younger mothers, for what effective preventive measures can't be taken. In view of the presence of Omphalocele, others congenital anomalies should be searched.

**Clinical case:** patient with 16-weeks pregnancy and fetus with atypical presentation

<sup>1</sup> Médico. Ginecólogo y Obstetra. Clínica Universitaria San Juan de Dios. Cartagena. Colombia. Candidato a Maestría en Epidemiología Clínica. Universidad de la Frontera. Chile.

<sup>2</sup> Médico. Ginecólogo y Obstetra. Universidad de Cartagena. Jefe Departamento de Ginecología y Obstetricia. Facultad de Medicina. Universidad de Cartagena. Colombia.

of Omphalocele that caused suspicion of the existence of Prune-Belly Syndrome due to the presence of a large cyst in abdominal wall. The definitive diagnosis was established by pathological anatomy. Fetal karyotype was normal.

**Conclusion:** without definitive etiologic factors had been determined for omphalocele, it can be presented like a syndrome, for what associated congenital anomalies should be searched. **Rev.cienc.biomed.2012;3(2):355-359**

### KEY WORDS

Omphalocele; Gastroschisis; Abdominal wall; Congenital malformations; Prune-Belly syndrome.

## INTRODUCCIÓN

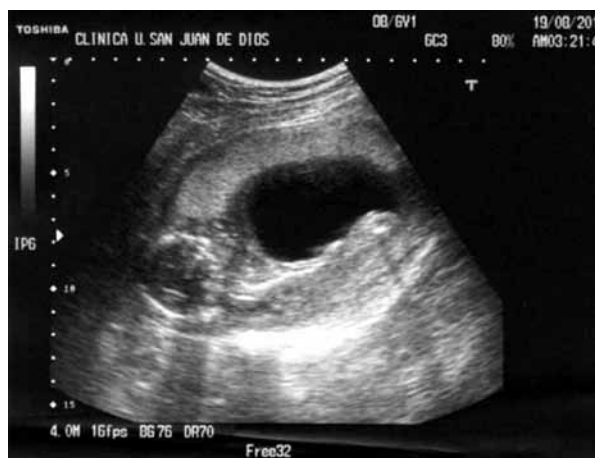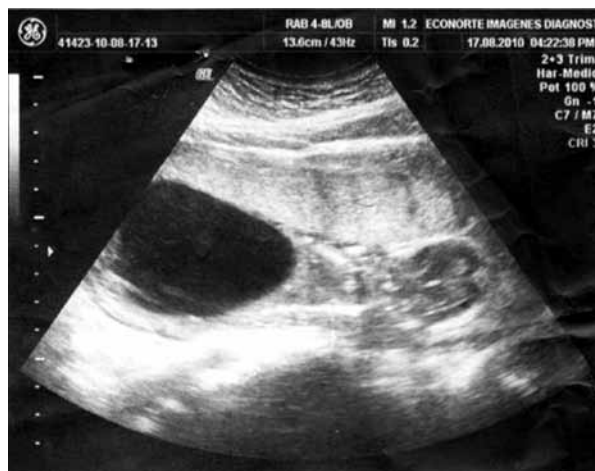Los diversos defectos congénitos de la pared abdominal parece ser esencialmente diferentes. Estos defectos son: gastrosquisis, onfalocele y extrofia de la vejiga o cloaca. Todos ellos implican la herniación de las vísceras a través de un defecto en la parte superior o inferior de la pared abdominal (1). El onfalocele afecta a 1 de cada 4000 a 10000 nacidos vivos y tiene una incidencia de 1 en 400 a 4000, si se consideran los abortos y los mortinatos (2,3).

## CASO CLÍNICO

Paciente femenino de 23 años de edad con embarazo no controlado, con cuadro clínico de tres días de evolución caracterizado por salida de líquido claro por genitales y leucorrea moderada. Ecografía obstétrica indicó muerte fetal intrauterina. Antecedentes familiares y personales sin datos de importancia. Grupo sanguíneo: O (Rh +). Menarquía: 12 años. G:1. P.O. A0. Edad Gestacional: 16 semanas. Examen Físico: adulto consciente con lucidez mental. Buen estado general. TA: 110/80. TAM: 90 mm Hg. Pulso: 78/min. FR: 18/min. T°: 36, 2°C. Cardiopulmonar: normal. Abdomen globoso por útero grávido. CU: 0. Tono uterino: Normal. Genitales externos de aspecto normal. Vagina de longitud, amplitud y temperatura normales con abundante cantidad de flujo amarillo, maloliente. Prueba de Tarnier negativo. Cérvix de aspecto sano. Anexos no palpables. Resto del examen físico dentro de límites normales. Informe de ecografía obstétrica que indica ausencia total de líquido amniótico. Severa hipoplasia pulmonar bilateral. Gran masa quística anecoica de 80 x 70 mm que ocupa todo el abdomen. Placenta anterior a 28 mm del orificio cervical interno. Ausencia de actividad cardíaca fetal (Figura N°1). Se realizan

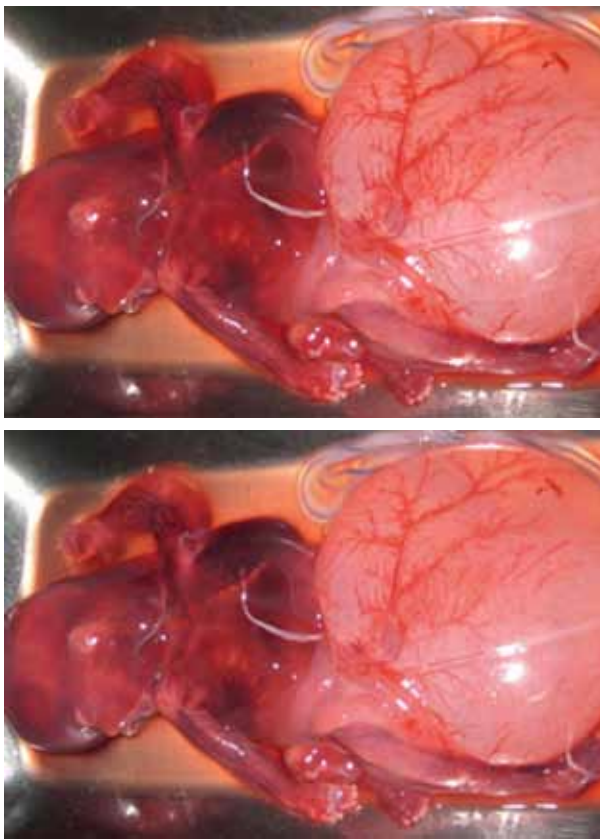
las siguientes impresiones diagnósticas: Embarazo de 16 semanas. Aborto retenido. Malformación congénita fetal (Síndrome de Prune- Belly). Vaginosis.

**Figura No. 1**



Se ordenó hospitalizar, administrar cefradina vía endovenosa e iniciar inducción con misoprostol, para la expulsión del óbito fetal, lo cual se consiguió con facilidad. Ver en la figura N° 2 fotografías del producto de la concepción, inmediatamente producida la expulsión por vía vaginal.

**Figura No. 2**



Una vez expulsado el feto se realizó legrado uterino sin complicaciones. Al feto se le tomó muestra de piel y tejido muscular para estudio genético y todo el conjunto feto placentario fue enviado a estudio de anatomía patológica.

El informe del cariotipo fue: 46,XY. Cariotipo normal. El reporte de patología fue: feto de sexo masculino unido por medio del cordón umbilical a la placenta. Longitud Cefalocaudal: 19 cm. Perímetro torácico: 10 cm; Perímetro cefálico: 13 cm; Perímetro abdominal: 18 cm. pie: 2 cm; Peso: 154 g. Examen externo: Piel de color violáceo, con separación de la epidermis, de color violáceo. Cabeza ovoide con rasgos faciales poco definidos. Genitales masculinos y extre-midades delgadas violáceas. A nivel del abdomen hay presencia de una zona quística de ocho cm de diámetro, de paredes translúcidas relacionadas con el abdomen anterior, que hace continuidad con el cordón umbilical. Al corte hay salida de líquido translúcido; dejando la cavidad abdominal visible con órganos internos presentes

protruyendo por esta cavidad. Diagnóstico anatómo-patológico: feto de sexo masculino de 15 semanas de gestación, con presencia de defecto de pared tipo onfalocelo, sin malformaciones internas en la distribución de sus órganos.

## DISCUSIÓN

El onfalocelo es un defecto del cordón umbilical cuyo tamaño usualmente es de dos centímetros. Están descritos tamaños mayores a cinco centímetros y se consideran gigantes. A través del ombligo los intestinos pueden herniarse, también el hígado e incluso algunas veces otros órganos. Ellos son cubiertos por una bolsa translúcida y avascular que hace parte del cordón umbilical (1,4). El amnios se encuentra externamente y el peritoneo internamente. Otro defecto que comúnmente se presenta asociado es la gastrosquisis (5). Esta entidad es un tipo de hernia, un agujero en la pared abdominal, por lo regular en el lado derecho del cordón umbilical. Los intestinos generalmente protruyen a través de este agujero. Esta malformación también puede presentarse de forma aislada.

Los onfalocelos pequeños contienen el estómago y el intestino, mientras que los gigantes contienen hígado, estómago e intestino. En el caso presentado no hubo protrusión de vísceras, solo el defecto en la pared con la formación del quiste descrito.

En algunas series de gastrosquisis y onfalocelo se ha reportado ligero predominio del sexo masculino, pero pareciera que el defecto afectara por igual a ambos sexos. El factor herencia es esporádico, en la paciente presentada no existían antecedentes personales o familiares de defectos en la pared anterior del abdomen. La mayoría de los onfalocelos son esporádicos y el riesgo de recurrencia en general es menor del 1% (1,6).

La tasa de mortalidad perinatal es aproximadamente del 30% (2), punto que no puede considerarse con la paciente presentada, puesto que apenas tenía 16 semanas de gestación.

El desarrollo embriológico y fetal son procesos dinámicos. El defecto paraumbilical ocurre en

una fase embrionaria temprana desde las 4 a 8 semanas de gestación. El retorno normal del intestino a la cavidad abdominal en la décima semana de gestación, probablemente es acompañada por un inmediato escape de ellos a través de una parte debilitada en otro lugar de la pared (9).

En el caso que se presenta se reportó cariotipo normal. No obstante, hay considerable evidencia que la genética contribuye a la etiología del onfalocele y los fetos con onfalocele tienen incrementado el riesgo de anormalidades cromosómicas, las cuales varían según la edad materna. Las anormalidades cromosómicas se han reportado entre el 10-12% de los neonatos con onfalocele y en el 30% de los fetos con onfalocele. Cuando el onfalocele es diagnosticado temprano en el embarazo, puede estar incrementado el porcentaje de aneuploidía hasta en un 66% (10).

Las anormalidades cromosómicas más comúnmente observadas son las trisomías 13, 15, 18 y 21, en casi un tercio de los pacientes (1). Sin embargo, la asociación con trisomías 21 pareciera controversial. Torf y colaboradores, citados por Chen (10) concluyeron que la trisomía 21 no predispone el feto a un riesgo incrementado de onfalocele. Este también puede estar asociado con anormalidades de los cromosomas sexuales tales como 45,X0; 47,XXY o 47,XXX.

El onfalocele está asociado a incremento en la prevalencia de anormalidades cardíacas y renales. Rara vez se asocian con atresia intestinal, se cree que los onfaloceles pequeños son los que se podrían relacionar con atresia intestinal y no los de gran tamaño (11). Lo anterior pareciera correlacionarse con los hallazgos de patología en el feto del caso presentado, donde no se reportaron malformaciones en los órganos abdominales.

No hay factores etiológicos específicamente definidos, por lo que la prevención primaria es escasa. En estudios de población se ha encontrado una mayor incidencia entre maternas jóvenes, como el caso presentado donde la paciente tiene 23 años de edad. Algunos estudios han relacionado al ácido acetil salicílico, a la pseudoefedrina y al acetaminofén recibidos al comienzo del

embarazo, con casos de gastrosquisis (1). En animales se ha logrado reproducir los defectos de la pared abdominal con la administración de cadmio en el período de embriogénesis (7, 8). Igualmente se ha reportado que la utilización de derivados de benzopireno y la exposición a monóxido de carbono en presencia de dietas deficientes en proteínas y zinc, lo que puede inducir defectos en la pared abdominal en modelos animales (7).

En madres de recién nacidos con onfalocele, más del 50% informó consumo de alcohol, el 25% hábito del tabaco, menos del 6% consumo de marihuana y solo el 0,6% uso de cocaína (13). McBird reporta que las mujeres que tenían niños con onfalocele tenían más probabilidades de ser consumidoras de alcohol (OR: 1.53, IC del 95%: 1,04- 2,25) y de ser fumadores (OR: 4.26, IC 95%: 1.58-11.52) (13). Estos hábitos fueron negados por la paciente del caso presentado.

How (5) ha señalado que el contenido abdominal se ajusta sin riesgo de ruptura al paso del feto por el canal del parto, por ello no es obligatoria la realización de cesárea. La decisión de la vía del parto será según las condiciones obstétricas.

La presencia de una imagen quística en el abdomen fetal, en la valoración ecográfica, hizo sospechar la presencia de Síndrome de Prune Belly, rara y compleja anormalidad congénita donde la musculatura de la pared abdominal está ausente o deficiente, y se asocia a dilatación del tracto urinario y criptorquidia (12). También se acompaña de agrandamiento de la vejiga urinaria (megavejiga), la cual ocupa gran parte de la cavidad abdominal (6,14).

## CONCLUSIÓN

El onfalocele puede presentarse aislado o como parte de un síndrome por tanto ante su hallazgo deben buscarse malformaciones congénitas en diferentes sistemas. No existen factores etiológicos claramente establecidos. No existen medidas específicas para su prevención.

**CONFLICTOS DE INTERESES:** ninguno que declarar.

**FINANCIACIÓN:** recursos propios de los autores. Estudios ecográficos, patología, genética, material quirúrgico, insumos hospitalario, gastos clínicos y honorarios profesionales cubiertos en la atención asistencial.

## REFERENCIAS BIBLIOGRÁFICAS

1. Aspelund G, Langer JC. Abdominal wall defects. *Current Paediatrics*. 2006; 16(3):192-198.
2. Axt R, Quijano F, Boos R, Hendrik HJ, Jeß Berger HJ, Schwaiger C, Schmidt W. Omphalocele and gastroschisis: prenatal diagnosis and peripartum management. *Eur J Obst Gynaecol Rep Biol*. 1999;87(1):47-54.
3. Heider A, Strauss RA, Kuller JA. Omphalocele: Clinical outcomes in cases with normal karyotypes. *Am J Obstet Gynecol*. 2004;190(1):135-141.
4. Lurie S, Sherman D, Bukovsky I. Omphalocele delivery enigma: The best mode of delivery still remains dubious. *Eur J Obst Gynecol Reprod Biol*. 1999; 82(1):19-22.
5. How HY, Harris B, Pietrantonio M, Evans J, Dutton S, Khoury J. et al. Is vaginal delivery preferable to elective cesarean delivery in fetuses with a known ventral wall defect? *Am J Obstet Gynecol*. 2000;182 (6):1527-1534.
6. Gabrielli S, Rizzo N, Reece EA. Gastrointestinal and genitourinary anomalies. In: Reece EA, Hobbins JC, Gant JR. *Clinical Obstetrics: The fetus & mother*. Massachusetts: Blackwell Publishing; 2008.
7. Thompson J, Bannigan J. Omphalocele induction in the chick embryo by administration of cadmium. *J Pediatric Surgery*. 2007;42(10):1703-1709.
8. Doi T, Puri PM, Bannigan J, Thompson J. Msx1 and Msx2 gene expression is down regulated in the cadmium-induced omphalocele in the chick model. *J Pediatric Surgery*. 2010;45(1):1187-1191.
9. Zivkovic SM, Vukadinovic V. Omphalocele associated with gastroschisis defect covered with skin. *J Pediatric Surgery*. 2006;41(7):E31-E33.
10. Chen CP. Chromosomal abnormalities associated with omphalocele. *Taiwanese J Obstet Gynecol*. 2007;46(1):1-8.
11. Carnaghan H, Jesudason E, Miniati D. Mechanical compression with secondary ischemia as a possible cause of atresias associated with omphalocele. *J Pediatric Surg*. 2009; 44 (12):E9-E11.
12. Routh JC, Huang L, Alan B, Retik AB, Nelson CP. Contemporary epidemiology and characterization of Newborn Males with Prune Belly Syndrome. *Urology*. 2010;76:44-48.
13. Mac Bird T, Robbins JM, Druschel CH, Cleves MA, Yang S, Charlotte A; National Birth Defects Prevention Study. Demographic and environmental risk factors for gastroschisis and omphalocele in the National Birth Defects Prevention Study. *J Pediatric Surgery*. 2009;44(8):1546-155.
14. Kumara HR, Jester AI, Ladd AP. Impact of omphalocele size on associated conditions. *J Pediatric Surg*. 2008;43(12);2216-2219.