



## GRANULOMA ACTÍNICO DE O'BRIEN

## O'BRIEN'S ACTINIC GRANULOMA

Redondo-Bermúdez César<sup>1</sup>  
Camacho-Chaljub Francisco<sup>2</sup>  
Barrios-Barreto Rina<sup>3</sup>  
Mendoza Suárez Liney<sup>3</sup>  
Borré-Naranjo Diana<sup>4</sup>

Correspondencia: lineimendoza@hotmail.com

Recibido para evaluación: marzo-15-2013. Aceptado para publicación: octubre-25-2014.

## RESUMEN

**Introducción:** el Granuloma Actínico de O'Brien (GAO), también denominado Granuloma Elastolítico Anular de Células Gigantes, fue descrito inicialmente en 1975. Se considera una dermatosis infrecuente, caracterizada por pápulas anulares y eritematosas que se distribuyen en áreas corporales expuestas a la luz solar.

**Reporte de caso:** paciente femenina de 52 años de edad, con cuadro clínico de aproximadamente 24 meses de evolución, caracterizado por dermatosis diseminada, simétrica, con compromiso de miembros superiores, tórax superior y muslo, en forma de placas anulares. No se documentó exposición solar mayor a la habitual. Se administró dipropionato de betametasona al 0.05 % de forma tópica acompañado de protector solar, con adecuada mejoría de la entidad.

**Conclusión:** el GAO es una rara afección de la piel, de patogénesis poco clara, que se desarrolla en áreas expuestas al sol, con la radiación solar es factor predisponente. Tiene como teoría más aceptada para su instalación, el desarrollo de respuesta inmune mediada por células a determinantes antigénicos, presentes en las fibras elásticas actínicamente alteradas. Los hallazgos encontrados en la paciente concuerdan con los reportados. **Rev.cienc.biomed. 2014;5(2):336-340.**

## PALABRAS CLAVE

Granuloma; Dermatitis; Granuloma de O'Brien.

## SUMMARY

**Introduction:** the O'Brien's Actinic Granuloma (OAG), also known as Annular Elastolytic Giant-Cell Granuloma, was described initially in 1975. It is an infrequent dermatosis that is characterized by annular plaques with erythematous margins that are distributed in sun-exposed areas of the body.

**Case report:** 52-year-old female patient with symptomatology of 24 months of evolution, characterized by scattered and symmetric dermatosis, with commitment of superior members, superior chest and thigh, in form of annular plaques. It was not

<sup>1</sup> Médico. Especialista en Patología. Docente Departamento de Diagnóstico. Facultad de Medicina. Universidad de Cartagena. Colombia.

<sup>1</sup> Médico. Especialista en Dermatología. Docente Departamento Médico. Facultad de Medicina. Universidad de Cartagena. Colombia.

<sup>1</sup> Médico. Estudiante de Postgrado. Patología. Facultad de Medicina. Universidad de Cartagena. Colombia.

<sup>1</sup> Médico. Estudiante de Postgrado. Medicina Interna. Facultad de Medicina. Universidad de Cartagena. Colombia.

documented sun exposition higher to the habitual. Betamethasone dipropionate 0.05% was use topically accompanied of sunscreen with adequate improvement of the disease. **Conclusion:** the OAG is a rare skin lesion, of unknown pathogenesis, that is developed in sun-exposed areas. It has as the most widely accepted theory for its appearance, the development of immune response by cells to antigenic determinants, present in the elastic fibers with actinic alteration. The findings of the patient were concordant with the previously reported. **Rev.cienc.biomed. 2014;5(2):336-340.**

### KEYWORDS

Granuloma; Dermatoses; O'Brien's granuloma;

## INTRODUCCIÓN

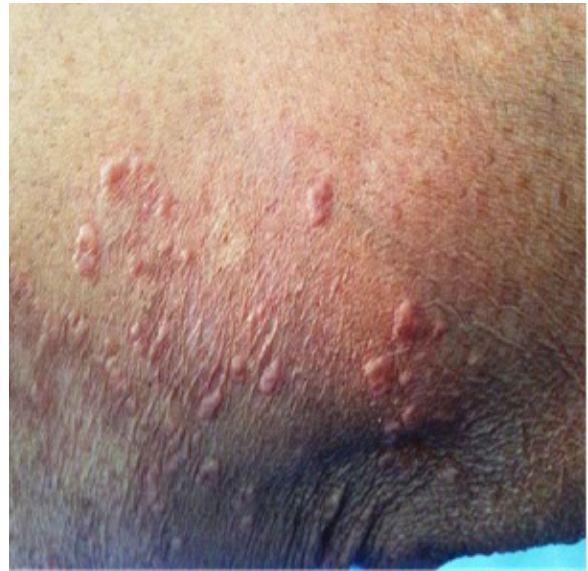El Granuloma Actínico de O'brien (GAO) es una dermatosis infrecuente, que se caracteriza por pápulas anulares y eritematosas, diseminadas, que se ubican principalmente en áreas de exposición solar (1).

Algunos autores consideraban a la patología como una variante del Granuloma Anular (GA), dada las características similares desde el punto de vista clínico e histológico. Sin embargo, también se han propuesto criterios diagnósticos específicos, para que sea considerada en entidad diferente (2). Se presenta el caso de una paciente femenina, con el objetivo de señalar los criterios diagnósticos del GAO y establecer las diferencias con el GA.

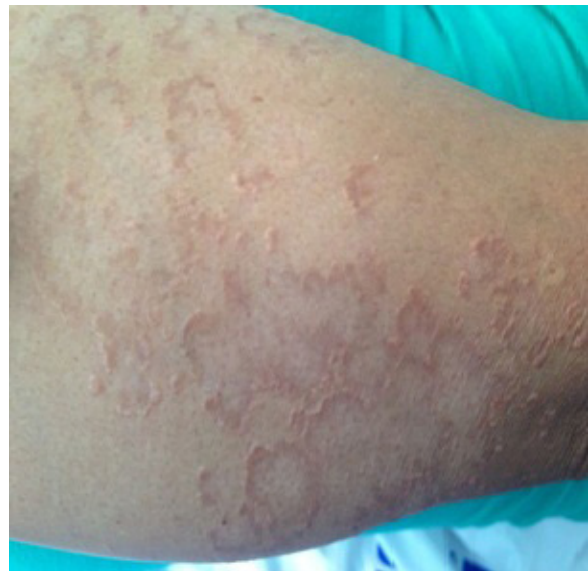## CASO CLÍNICO

Paciente femenina de 52 años de edad, con cuadro clínico de aproximadamente 24 meses de evolución, caracterizado por dermatosis en forma de placas anulares, diseminadas, simétricas, con compromiso de miembros superiores, tórax superior y muslos, todas zonas de habitual exposición a la luz solar. Con antecedente personal de dislipidemia, con mala adherencia al tratamiento. Le realizaron biopsia cutánea, y con los hallazgos histológicos realizaron diagnóstico de GA. Recibió manejo con antihistamínico sin mejoría. No se logró identificar en los antecedentes o en la actividad actual, mayor exposición solar de lo habitual.

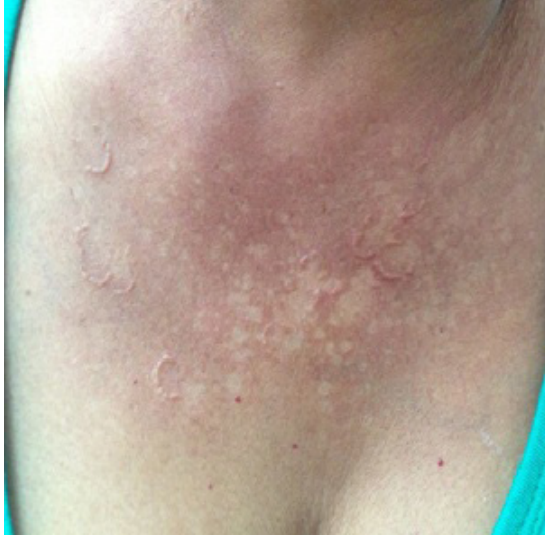Ante la persistencia de las lesiones, consultó al servicio especializado de dermatología y se le encontraron placas anulares de 5 a 15 mm, con bordes infiltrativos, localizadas en áreas de exposición solar (Figuras N° 1, 2 y 3).



**Figura N° 1.**  
Lesiones en extremidad superior.



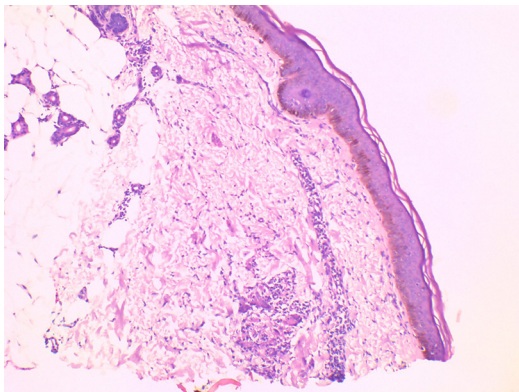
**Figura N° 2.**  
Placas anulares de bordes infiltrativos en extremidad superior.



**Figura N°3.**

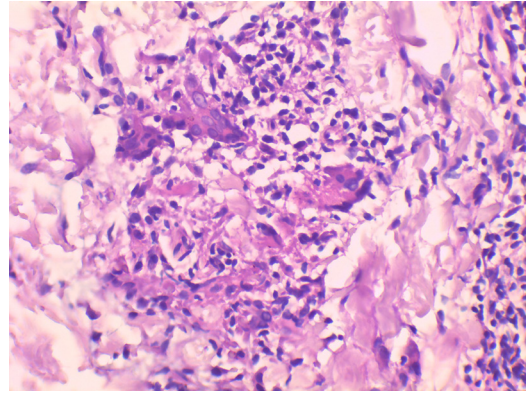
Dermatitis en cara anterior del tórax

Se realizó hemograma, perfil lipídico, TSH, glicemia y perfil hepático que fueron informados como normales. Se adelantó nueva biopsia cutánea. El estudio histológico con tinción de H&E, reveló piel con hiperqueratosis, atrofia de la epidermis y aplanamiento de las redes de crestas. A nivel de la dermis superficial, se observaron cambios por elastosis solar, presencia de leve infiltrado inflamatorio linfocítico perivascular y células gigantes multinucleadas de tipo cuerpo extraño, con material basófilo en su interior y sin compromiso de la dermis profunda (Figuras N° 4 y 5). Con estos hallazgos morfológicos se concluyó como diagnóstico: GAO. La paciente respondió al tratamiento con corticoides tópicos con mejoría clínica de las lesiones.



**Figura N° 4.**

Biopsia de piel. Panorámica de la lesión. Atrofia de epidermis. Rectificación de las redes de cresta. Elastosis solar. H&E2x



**Figura N° 5.**

Granuloma con reacción giganto-celular tipo cuerpo extraño. Infiltrado inflamatorio crónico mononuclear. H&E40x

## DISCUSIÓN

El GAO o Granuloma Elastolítico Anular de Células Gigantes es una dermatosis caracterizada por pápulas o placas anulares con ligera elevación, dos a cinco mm, eritematosas, con borde liso perlado, sin escamas y con centro hipopigmentado, ligeramente atrófico, que se unen hasta formar patrones anulares de forma centrífuga. El anillo se expande excéntricamente en forma lenta, mientras que la región central retrocede a un aspecto clínico normal o con ligera atrofia. Puede adquirir dimensiones que varían desde los dos hasta los diez centímetros (3), como estaban las encontradas en la paciente presentada. Muy frecuentemente las lesiones permanecen asintomáticas y con poca tendencia a la involución.

La entidad se localiza en regiones expuestas a la luz solar: cara, cuello, brazos y en menor proporción tronco, aunque no es una característica excluyente. Son escasos, pero están descritos casos en áreas corporales no expuestas al sol. Típicamente la enfermedad se presenta en individuos mayores de 40 años con historia de frecuente o larga exposición solar. Ragaz y Ackerman opinan que los casos descritos por O'Brien, son verdaderos granulomas anulares, que asientan en regiones de piel dañada por el sol (4). Se puede presentar prurito leve y en la mayoría de los pacientes, la enfermedad puede progresar a extensas placas.

Los principales diagnósticos diferenciales clínicos a considerar son: el GA, la sífilis en su

forma secundaria, el lupus vulgaris, el lupus eritematoso discoide, el liquen anular, el liquen plano y la sarcoidosis (5,6).

Existe predominio en el sexo femenino, proporción 2:1 y la mayor incidencia en cuanto a rangos etarios, es entre los 40-70 años de edad, aunque se puede presentar en pacientes más jóvenes. Se han publicado algunos casos en mujeres adultas, asociadas a enfermedades reumatológicas (7).

Se ha propuesto que se presenta la entidad a consecuencia de la respuesta inmune mediada por células a determinantes antigénicos, presentes en las fibras elásticas actínicamente alteradas. Las primeras descripciones fueron realizadas por Dowling y Wilson Jones, como una necrosis lipóidica atípica (4). Histológicamente se caracteriza por una respuesta inflamatoria granulomatosa, densa y difusa a nivel de la dermis superficial, constituida por células gigantes multinucleadas de tipo cuerpo extraño, que contienen material basófilo en su interior, debido a la fagocitosis de las fibras elásticas que sufren alteraciones arquitecturales (elastolisis) secundarios a la radiación actínica. Este proceso se denomina elastofagocitosis, se acompaña de histiocitos y cantidad variable de linfocitos, con predominio de Linfocitos T Helper (5,8,9).

Los hallazgos morfológicos en la piel afectada por esta entidad, revelan una epidermis normal o con atrofia. Se describen a nivel de la dermis, cambios que han sido delimitados en tres zonas: [A] Periférica, en el cual se observa elastosis solar en la dermis papilar, sin evidencia de formación de granulomas. [B] Anular, en la que se visualiza a nivel de la dermis superficial reacción granulomatosa, caracterizada por la presencia de infiltrado linfohistiocitario y células gigantes multinucleadas de tipo cuerpo extraño, rodeando las fibras elásticas fragmentadas. [C] Central, ausencia de fibras elásticas y conservación de las fibras colágenas en la dermis. Estos hallazgos son valorados de manera óptima, mediante la técnica de Verhoeff-Van Gieson (5,10). En el caso presentado, todos los criterios morfológicos de tipo citopatológicos descritos, fueron encontrados y claramente establecidos a través de la microscopia convencional.

Desde el punto de vista histológico, se debe realizar diagnóstico diferencial con las lesiones granulomatosas elastolíticas cutáneas primarias, especialmente con el GA (8). Aunque algunos autores plantean que el GAO es una variante del GA, otros no lo aceptan, dada la ausencia de los criterios histopatológicos del GA: localización de la lesión en dermis superficial y profunda, presencia de mucina en cantidades variables, necrobiosis y distribución de los histiocitos en empalizada hacia la periferia. Ninguno de esos cambios se presenta en el GAO, lo cual permite establecer una clara diferencia entre las dos entidades (8, 9, 11).

Las lesiones pueden ser asintomáticas, persistir y responder poco a los tratamientos. Algunos fármacos han sido utilizados con éxito variable, desde esteroides tópicos o intralesionales, quinolinas como la cloroquina, ciclosporina, metotrexate, tranilast (inhibidor selectivo de la síntesis de colágeno) y la isotretinoína. También se ha propuesto la fototermoterapia o baño PUVA. Se ha encontrado beneficio con retinoides por vía oral, específicamente con la acitretina a bajas dosis, sobre todo a 25 mg al día. Los retinoides de uso tópico están ampliamente estudiados y son considerados como la primera línea de tratamiento (6,12).

En el caso presentado se utilizó dipropionato de betametasona al 0.05 % en pomada, asociado a protector solar de amplio espectro, con mejoría clínica considerable. La terapia con esteroides tópicos inducen marcada resolución de la entidad, generalmente con ocho semanas de tratamiento. La inyección intralesional de acetónido de triamcinolona a dosis de 10 mgr/ml, es buena alternativa y a las tres semanas de tratamiento se observa desaparición completa de las lesiones, sin efectos secundarios y sin recurrencia en un año de seguimiento. Está indicado en pacientes con poco número de lesiones y sin tratamiento previo. Una vez se resuelvan las lesiones con cualquiera de los medicamentos o vías de administración, se debe recomendar el uso de bloqueador solar (13).

## CONCLUSIÓN

El GAO es una rara afección de la piel, de patología no clara, que se desarrolla en general

en áreas expuestas al sol. Se debe realizar diagnóstico diferencial con el GA. Se han probado múltiples terapéuticas con éxito variado. El caso presentado evolucionó favorablemente con corticoides tópicos. Adecuada y suficiente protección solar, hace parte del programa terapéutico.

**CONFLICTO DE INTERESES:** ninguno que declarar.

**FINANCIACIÓN:** recursos propios de los autores. Estudios de apoyo diagnósticos, medicamentos y honorarios profesionales, aportados dentro de la atención asistencial.

## REFERENCIAS BIBLIOGRÁFICAS

1. Lazzarini R, Rotter A, Farias DC, Muller H. O'Brien's actinic granuloma: an unusually extensive presentation. *An Bras Dermatol.* 2011;86(2):339-42.
2. Kiken DA, Shupack JL, Soter NA, Cohen DE. A provocative case: phototesting does not reproduce the lesions of actinic granuloma. *Photodermatol Photoimmunol Photomed.* 2002;18(6):315-16.
3. Abadi JG, Blaustein A, Tiberio C, Lozano G. Actinic Granuloma. *Dermatol.Argent.* 2011;17(1):47-1.
4. Labrador A, Silva E, Del Sel J, Rodríguez G, González S, Devés A, Allevato M, Cabrera H. Granuloma anular elastolítico de células gigantes. A propósito de dos casos. *Dermatol Argent.* 2006;12(1):33-7.
5. Salomón R, Bisiach H, Gatica M, Tomasini R, Fritschy M. Granuloma actínico A propósito de un caso clínico *Arch. Argent. Dermatol.* 2012; 62:158-61.
6. Gregoris JA, Monti J.A, Lizarraga V. Granuloma actínico de O'Brien. *Rev Argent Dermatol.*2009; 90:86-0.
7. Shoimer I, Wismer J. Annular elastolytic giant cell granuloma associated with temporal arteritis leading to blindness. *J Cutan Med Surg.* 2011;15(5):293-97.
8. Limas C. The spectrum of primary cutaneous elastolytic granulomas and their distinction from granuloma annulare: a clinicopathological analysis. *Histopathology.* 2004;44(3):277-82.
9. Bassas V, Umberto P, Iglesias M, Creus L. Granuloma actínico. Estudio clínico e histológico de cinco casos. *Actas Dermosifiliogr.* 2004;95 (7):451-55.
10. Patel V. Actinic granuloma affecting the upper lip: rare and challenging clinical entity. *British Journal of Oral and Maxillofacial Surgery.* 2010; 48(3):234-35.
11. Lazzarini R, Rotter A, Cadore R, Muller H. O'Brien's Actinic Granuloma: an unusually extensive presentation. *An Bras Dermatol.* 2011;86(2):339-42.
12. Stefanaki C, Panagiotopoulos A, Kostakis P, Stefanaki K, Petridis A. Actinic granuloma successfully treated with acitretin. *Int J Dermatol.*, 2005, 44(2):163-66.
13. Havva Kaya Akış, Hatice Artık, Çiğdem Güler, Fatma Eskiöğl. Actinic Granuloma Successfully Treated with Intralesional Corticosteroid Injection. *J Turk Acad Dermatol.* 2010;4 (3): 04302c.



Universidad  
de Cartagena  
Fundada en 1827

REVISTA CIENCIAS  
BIOMÉDICAS

Es el órgano de información científica de la Facultad de Medicina de la Universidad de Cartagena. Colombia.

Publique su trabajo en esta revista enviando su manuscrito a: [revistacienciasbiomedicas@unicartagena.edu.co](mailto:revistacienciasbiomedicas@unicartagena.edu.co)  
[www.revistacienciasbiomedicas.com](http://www.revistacienciasbiomedicas.com)

Revista ciencias Biomédicas es una publicación independiente, imparcial, abierta, revisada por pares, de elevada visibilidad internacional, con circulación online e impresa. Publica artículos en todas las modalidades universalmente aceptadas en inglés y en español, de temas referentes con

todas las ciencias biomédicas, incluyendo ámbitos clínicos, epidemiológicos o de estudios básicos.

El sistema de gestión de manuscritos es rápido y justo.

Revista Ciencias Biomédicas está incluida en varias bases de datos latinoamericanas e internacionales.

Antes de enviar su manuscrito, revise las recomendaciones para los autores, presentes en:  
[www.revistacienciasbiomedicas.com](http://www.revistacienciasbiomedicas.com)  
[www.revistacienciasbiomedicas.com.co](http://www.revistacienciasbiomedicas.com.co)