



CISTO – SARCOMA*

CYSTOSARCOMA

Fortich Juan. A¹
Cruz Francisco²

RESUMEN

Se presenta el caso de una paciente femenina de 27 años de edad con una masa en la región parotidiana izquierda. Antecedente paterno de epiteloma. La masa tenía evolución de tres años con mayor crecimiento en los tres meses previos a la evaluación. Se describe la apariencia clínica y con la sospecha de sarcoma de parótida se realizó la ablación de la masa. Se explica el procedimiento operatorio practicado el día 6 de julio de 1893. A partir de las características macroscópicas se llegó al diagnóstico de cistosarcoma multilocular de la parótida. **Rev.Cienc.Biomed. 2012;4(1):204-208.**

PALABRAS CLAVES

Glándula parótida; Neoplasias de la parótida; Historia de la medicina.

SUMMARY

It is presented a case of a female 27 year-old patient with a mass in the left parotid region with paternal history of epithelioma. The mass had evolution of three years with high growth in the previous three months to the assessment. The clinical appearance was described and with the suspicion of sarcoma of the parotid gland was carried out the removal of the mass. The surgical procedure was explained on July 6th of 1893. As of the macroscopic characteristics the diagnosis was multilocular Cystosarcoma of the parotid gland. **Rev.Cienc.Biomed. 2012;4(1):204-208**

KEYWORDS

Parotid gland; Parotid neoplasms; History of medicine.

* Reproducido textualmente de la Revista Gaceta Médica, órgano de publicación de los trabajos de la Sociedad de Medicina y Ciencias Naturales de Bolívar serie 1 número 1. Cartagena 11 de noviembre de 1893

¹ Médico. Designado de la directiva de la Sociedad de Medicina y Ciencias Naturales de Bolívar. Profesor de la Escuela de Medicina de la Universidad de Cartagena.

² Médico. Profesor de patología general de la Escuela de Medicina de la Universidad de Cartagena.

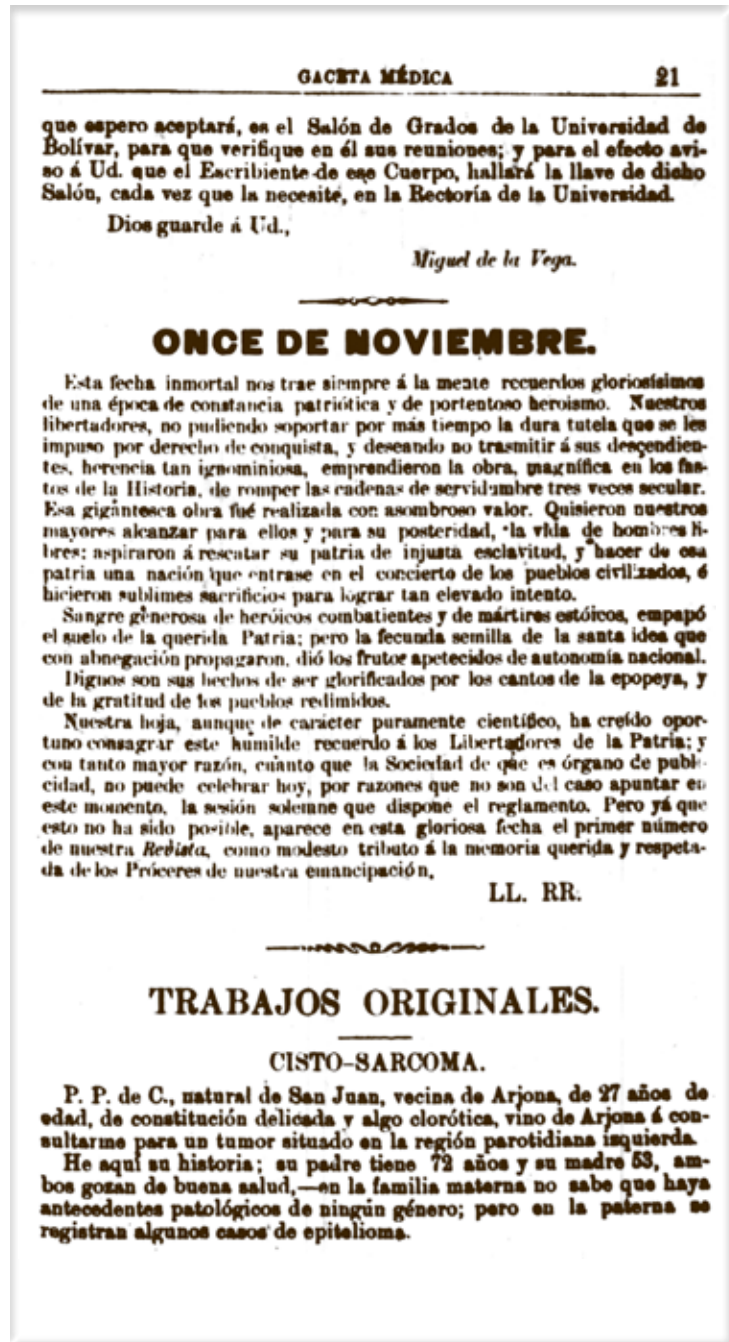
NOTA DEL EDITOR

(Realizada por el director –editor de la Revista Ciencia Biomédicas)

Hace 120 años que los profesores Juan A. Fortich y Francisco Cruz, de la Escuela de Medicina de la Universidad de Bolívar, hoy Universidad de Cartagena, presentaron, y comentaron un caso clínico en el número inaugural de la revista GACETA MÉDICA, publicada por la Sociedad de Medicina y Ciencias Naturales de Bolívar.

Se trató de la presentación como trabajo original del reporte de caso denominado Cisto-sarcoma. Este artículo es al parecer uno de los primeros reportes de casos clínicos realizados por profesores de la Universidad de Cartagena.

Juan A Fortich realizó una amplia descripción del examen clínico del paciente. Tomó en consideración aspectos de la salud personal del enfermo, resaltando el ambiente familiar. Finalizó su artículo, breve en extensión pero profundo en riqueza clínica, señalando la buena evolución del paciente luego de la ablación del tumor. Presentó de forma detallada la descripción macroscópica de la pieza tumoral y del procedimiento quirúrgico por él adelantado. Lamentó no haber tenido la disponibilidad del examen microscópico del neoplasma, pero consideró tener suficiente información anatomoclínica para sentirse autorizado para decir que el diagnóstico era un cisto-sarcoma multilocular de la parótida. Además se acompañó el artículo de un análisis crítico en todo el sentido de la palabra, realizado por el profesor Francisco Cruz, quien se congratula que el cuerpo médico de la ciudad se entusiasme para difundir este tipo de ejercicios. Consideró la importancia y la necesidad de la adquisición de un instrumento novedoso como es el microscopio para poder confirmar la naturaleza de las lesiones.



Facsimil de la publicación original.

Es de destacar la forma como aprovecha los aspectos clínicos y las características de la masa para sustentar lo que hoy día entendemos como diagnósticos diferenciales. La presentación del caso clínico y los comentarios son pruebas de una época donde la praxis médica se fundamentaba en el conocimiento de la historia natural de la enfermedad, así como su interpretación dentro de la evolución clínica y la anatomía como herramienta para alcanzar el diagnóstico.

CASO CLÍNICO

(Profesor Juan A. Fortich)

P.P. de C., natural de San Juan, vecina de Arjona, de 27 años de edad de constitución delicada y algo clorótica, vino de Arjona a consultarme para un tumor situado en la región parotidiana izquierda.

He aquí su historia; su padre tiene 72 años y su madre 53, ambos gozan de buena salud, en la familia materna no sabe que haya antecedentes patológicos de ningún género; pero en la paterna se registran algunos casos de epiteloma.

No recuerda haber sufrido en su niñez afección alguna grave. Vió aparecer su primera menstruación a la edad de 15 años, pero a consecuencia de un baño frío suspendióse el flujo por un año más o menos, sometida a un tratamiento apropiado, se restableció, aunque con trastornos mensuales que consistían en una obstinada dismenorrea.

Casada a la edad de 18 años, no tuvo hijos hasta que regularizadas sus reglas, sintiese embarazada de una niña que hoy cuenta dos y medio años de edad y está sana y robusta.

Hace tres años en la parte superior de la región parotidiana, debajo y detrás del lóbulo de la oreja, un tumor pequeño como un guisante, movable debajo de la piel. Al principio no paró mientes en ello, lo atribuyó a fenómenos del embarazo; pero un año después del alumbramiento, observó que con la reaparición de las reglas el tumor tomó mayores proporciones y desde hace cuatro meses el crecimiento se ha hecho alarmante y resolvió acudir a la capital en solicitud de auxilios quirúrgicos.

Es un tumor de consistencia dura, sin ser leñosa, de superficie casi lisa o con desigualdades poco notables, del tamaño de una gruesa nuez, limitado hacia arriba por la pared inferior del conducto auditivo, hacia adelante por la rama de la mandíbula, hacia atrás por el borde anterior del músculo externo-mastoideo, hacia abajo se extiende casi hasta el ángulo del maxilar inferior. Indoloro aun a la presión, a cada periodo menstrual se ha-

cía espontáneamente doloroso y como que participaba del eretismo de los órganos genitales, y cree que el aumento de volumen coincidía con estas congestiones periódicas.

El tumor es movable sobre las partes profundas. No ocasiona molestia para masticación, la audición, la deglución, ni ninguna de las funciones cuya verificación depende de los órganos anexos. Aunque no adhiere a la piel, ésta se encuentra distendida, más delgada, más vascular y como violácea. El lóbulo de la oreja se encuentra levantado, pero no desdoblado, ni adherente. No hay parálisis facial. No he podido observar infarto ganglionar alguno, ni en la región auricular ni en la sub-maxilar ni en la cervical.

Con todos estos síntomas el diagnóstico se impone: sarcoma de la parótida. Decidida la ablación del tumor fue practicada el día 6 de julio de 1893, en asocio de mi amigo y colega doctor Barboza.

Anestesia por las inhalaciones de cloroformo. Incisión ligeramente curva, siguiendo el gran eje del tumor y excediéndolo hacia arriba y hacia abajo, para descubrir anchamente el campo operatorio. Disección de cada labio de la herida y de las partes superficiales del neoplasma, con el bisturí. Con una pinza de Museux trato de atraer el tumor hacia fuera separándolo de las partes profunda en este momento los dientes de la pinza dejan escapar, un líquido espeso, filante, casi incoloro lo que nos hace sospechar la existencia de quistes en el interior de la masa sarcomatosa. En este momento abandono casi por completo el instrumento cortante, y ya con una espátula, ya con un cincel fino, termino la separación con todas las precauciones posibles, para no herir el nervio facial ni la arteria carótida externa, cuyos latidos se veían en el fondo de la solución de continuidad. Con seda fenicada se ligaron 5 pequeños vasos arteriales heridos, se hizo un lavado antiséptico con solución de sublimado al tres milésimo. Tomándose las suturas dejando un pequeño drenaje en el ángulo inferior de la herida; todo recubierto por gaza yodoformada, algodón hidrófilo y un vendaje.

La cicatrización se verificó sin accidente alguno digno de notarse no por primera intención, a

causa de la gran pérdida de sustancia, pero los bordes quedaron bien afrontados y los botones carnosos que llenaban los fondos, produjeron una cicatriz lineal y sin deformidad alguna.

Desgraciadamente no se ha podido hacerse el examen microscópico del neoplasma, pero el corte macroscópico ha mostrado que éste se componía de un tejido blanco a la periferia, formado por un estroma conjuntivo condensado y una masa central ligeramente gris, dura, con varias pequeñas cavidades cuyas paredes se veían revestidas por un epitelium y cuyo contenido era exactamente análogo al líquido que hizo surgir la pinza de Museux.

Nos creemos, pues autorizados para completar nuestro diagnóstico: cisto-sarcoma multilocular de la parótida. Cartagena, 1º de octubre de 1893. Juan A. Fortich

INFORME SOBRE EL TRABAJO ANTERIOR

(Profesor Francisco Cruz)



*Profesor Francisco Cruz
Fototeca Facultad de Medicina.
Universidad de Cartagena*

Comisionado como estoy para emitir concepto acerca de la observación presentada por el socio doctor Fortich, en la sesión del domingo 1º del que cursa, relativa a un tumor de la

glándula parótida, me complazco en dar cumplimiento a mi encargo, comenzando por congratularme al advertir el espíritu de que se halla animado el Cuerpo Médico de la ciudad en propender al adelanto de la ciencia, del cual habremos de obtener notable provecho, especialmente los que comenzamos a dedicarnos al ejercicio de la notable profesión de la medicina.

La observación versa, como ya se ha dicho, sobre un neoplasma de la región parotidea, el cual fue extirpado el 6 de julio último. Variados como son los tumores que se desarrollan en la citada región y dependiendo la conducta del cirujano acerca del tratamiento de ellos, de la exactitud del diagnóstico respecto a su naturaleza, se comprende la importancia que tiene el estudio de los mismos antes de adoptar un partido cualquiera; pero verificada la ablación del tumor, como en el presente caso, esta importancia disminuye desde el punto de vista clínico y se hace más interesante en el de la Anatomía Patológica, pues es con el auxilio de los conocimientos que ésta nos proporciona como llegamos a verificar la exactitud de apreciaciones anteriores, revelando el microscopio la naturaleza de los tejidos y de las lesiones, único medio suficiente en la mayoría de los casos a disipar cualquiera duda.

Desgraciadamente nuestros conocimientos en este ramo son del todo insuficientes e imperfectos por la carencia de los elementos indispensables, hecho que pone de manifiesto la necesidad que tiene la sociedad de dirigir sus esfuerzos en este sentido, a fin de llenar sus propósitos.

Expuestos a lo anterior, no es de extrañar, que vuestra comisión tenga que limitarse en esta ocasión a juzgar el grado de certeza que tiene el diagnóstico formulado por nuestro colega, aprovechando para ello los elementos que tuvieron en cuenta, es decir, los caracteres clínicos y el examen del neoplasma a la simple vista.

En la historia de la enferma se observa que en la familia del padre de la paciente se registran algunos casos de epiteloma, observación que revela la influencia de la herencia en el desarrollo de los tumores.

“El tumor es duro, de superficie casi lisa, movable sobre las partes profundas y no adherente a la piel, indolente, no ha producido infarto ganglionar y comenzó a desarrollarse hace tres años”. Las dos condiciones de movilidad sobre las partes profundas y la no adherencia a la piel, nos revelan que el tumor pertenece a la clase de los encapsulados, según la división que hace Mr. Tillaux, y bastan a excluir el carcinoma y el angioma, que contrae notable adherencia con la piel.

El tumor es duro, carácter común al fibroma y encondroma, y en ocasiones, al adenoma y al linfoma; pero este último, rara vez es único, en el adenoma se distinguen las distintas cavidades formadas por el ensanchamiento de los fondos de saco glandulares; en el fibroma el grado de la dureza es más notable, formado con esta por tejido conjuntivo completamente desarrollado; y en cuanto al condroma es de superficie más irregular y desigual.

La ausencia de ductuación autorizó, con razón, a nuestro comprofesor para tomarlo como un tumor enteramente sólido. La salida de un liquido filante en el curso de la operación, pudiera inducir a considerarlo como un simple quiste; pero, el examen del tumor revela estar formado de tejido conjuntivo condensado de un color gris en el centro, como tres y cuatro cavidades, estructura enteramente diferente de la del quiste, cuya pared tiene una estructura análoga a los de la piel.

La marcha del tumor debe también tomarse en cuenta. Principió tres años ha; y después de un periodo de crecimiento por accesos,

emprendió un crecimiento alarmante que decidió la enferma a hacerse operar. Ocupándose de la marcha de los sarcomas, dice el doctor Quénu, en la obra de Patología externa de Folla y Duplay: “La marcha de los sarcomas presenta gran variabilidad. Unas veces es muy lenta y un tumor puede emplear 18 y 40 años antes de adquirir el volumen de una cabeza de feto”.

“El crecimiento puede verificarse también por accesos sucesivos, con intervalos de estado estacionario. Otras veces el tumor permanece estacionario durante años y adquiere en pocos meses un gran volumen”. Estas dos últimas circunstancias se encuentran en el presente caso. Teniendo en cuenta, pues, los caracteres clínicos del tumor, su marcha y demás síntomas observados, opino como mi comprofesor doctor Fortich, que operado por él en asocio del doctor Barboza, es un Cisto-Carcinoma de la Glándula Parótida. En cuanto el tratamiento, es decir, la ablación del tumor, la oportunidad de ella, la confirman las siguientes líneas del profesor Tillaux, anteriormente citado:

“Es preciso aconsejar a los enfermos la ablación de todos los tumores encapsulados y esto lo más rápidamente posible. Estos tumores producen a la larga deformidad y molestias notables, pueden ulcerarse y aun experimentar transformaciones de mal carácter.”

Termino proponiendo se publique la observación en el periódico de la Sociedad. Cartagena, octubre 7 de 1893. Francisco Cruz.



GRUPO DE INVESTIGACIÓN: HISTOPATOLOGÍA

LÍNEAS: Cáncer. Enfermedades Ambientales. Histología Básica

Email: liabarríos@yahoo.es