



ESTESIONEUROBLASTOMA

ESTHESIONEUROBLASTOMA

Moscote Salazar Luis Rafael¹, Chater Cure George², Saenz Amuruz Miguel³, Zubieta Camilo⁴, Meneses Garcia Carlos Alberto⁵, Romero Alfredo⁶, Penagos Pedro José⁴

Correspondencia: neuromoscote@hotmail.com

Recibido para evaluación: Febrero-26-2010 - Aceptado para publicación: Abril-3-2010.

RESUMEN

El estesioneuroblastoma es un tumor embrionario, originado en la mucosa olfatoria. Representa del 2 al 4 % de los tumores malignos de las áreas nasosinusales. Puede aparecer a cualquier edad, este tumor tiene baja malignidad y se tiene una supervivencia a los 10 años de 60 a 75%. Se presentan tres casos manejados en el Instituto Nacional de Cancerología en Bogotá, Colombia. **Rev.cienc.biomed. 2010, 1(1): 96-101.**

PALABRAS CLAVES

Estesioneuroblastoma, Mucosa olfatoria. Neurocirugía, Tumores nasales.

SUMMARY

Esthesioneuroblastoma is an embryonic tumor which is originated in the nasal mucous. It represents from 2 to 4% of the malignant tumors in the nasosinus areas. It can appear at any age, its malignancy grade is low and at ages of ten there is a survival rate of 60 to 75%. There are three cases which are being managed in the Instituto Nacional de Cancerología in Bogotá, Colombia.

KEYWORDS

Esthesioneuroblastoma. Olfactory mucosa. Skull base surgery. Brain tumor.

¹ Residente de Neurocirugía. Universidad de Cartagena.

² Residente de Neurocirugía. Universidad del Bosque.

³ Residente de Neurocirugía. Universidad Juan N. Corpas.

⁴ Neurocirujano. Instituto Nacional de Cancerología.

⁵ Residente de Neurocirugía. Universidad del Rosario.

⁶ Patólogo. Instituto Nacional de Cancerología.

INTRODUCCIÓN

El estesioneuroblastoma fue descrito por primera vez por Berger L, en 1924. Esta lesión ha tenido varias denominaciones que variaron de estesioneurocitoma olfatorio, estesioneuroblastoma y neuroblastoma intranasal. Es un tumor que se origina del neuroepitelio olfatorio y su incidencia es del 3% de los tumores nasales. Es de rara aparición y con recurrencias tardías. Aunque se encuentran en la literatura casos de pacientes con sobrevida mayor a 20 años pero también casos con sobrevida de pocos meses (1,2,3).

CASOS CLÍNICOS

CASO 1

Paciente de 60 años casada 10 hijos ama de casa residente en Acacias (Meta), con cuadro clínico de epistaxis de varios años de evolución, se realizó TAC y RMN (Fotografías 1, 2, 3) que revelaron lesión etmoidal que infiltra piso de órbita. Se reseca lesión tumoral cuyo reporte de patología reveló estesioneuroblastoma de fosa nasal con diferenciación escamosa, enolasa, sinaptofisina y S-100 positivos, CD 10, HMB45, Melan A negativos, EMA focalmente positivos, CK7, AE1/AE3, CK20, CD99 Negativos. (Microfotografías 4,5,6,7,8).

CASO 2

Masculino de 38 años con cuadro clínico de varios meses de evolución caracterizado por anosmia y epistaxis. No tenía antecedentes de importancia. Se realizó TAC y RMN que reveló ocupación de senos etmoidales derecho e izquierdo, con invasión a fosa craneal anterior. Se realizó manejo neuroquirúrgico mediante abordaje subfronto basal no ha presentado recidiva clínica ni radiológica.

CASO 3

Femenina de 36 años, cuadro clínico de epistaxis, de 6 meses de evolución se realiza TAC y RMN que evidencia lesión de ocupación etmoidal con invasión a fosa craneal anterior. Se decide llevar a cirugía, se realiza resección parcial de tumor, cuyo diagnóstico patológico fue compatible con estesioneuroblastoma. Evolución satisfactoria. Cuatro meses después es reintervenida para realizar retiro de residuo tumoral, mediante abordaje subfrontal basal.

La paciente presenta en el postoperatorio meningitis bacteriana y fallece.

DISCUSIÓN

El estesioneuroblastoma hace parte del grupo de tumores llamado neuroectodérmicos. (4) Además del estesioneuroblastoma, este grupo incluye al pineoblastoma, neuroblastoma, ganglioglioma, ependimoblastoma, espongioblastoma polar y el retinoblastoma. (5). Este grupo tumoral define aquellas lesiones tumorales que comparten características neurohistológicas en común, que sugieren un mismo origen a partir de células neuroectodérmicas. No sorprende que estos tumores sean similares al ser originadas a partir de progenitores comunes. El término "blastoma" o tumor embrionario, designa a tumores de células pequeñas, eosinófilas, con algunas células indiferenciadas, y con patrones citoarquitectónicos específicos.

Estos tumores exhiben heterogeneidad intertumoral e intratumoral. La comparación de los rasgos histológicos de estas lesiones con las fases embrionarias del desarrollo forma la base para su clasificación como tumor neuroectodérmico primitivo (PNET) (5). Los estesioneuroblastomas se originan de las células bipolares del epitelio olfatorio, cerca a la lamina cribiforme, en la parte alta de la nasofaringe. Microscópicamente estas lesiones muestran una diferenciación celular epitelial y neuronal. (3, 8). Macroscópicamente es una masa polipoide.

Existen dos picos de presentación de estas lesiones. El primero se presenta durante la adolescencia y el segundo en la cuarta y quinta década de la vida. La presentación en los extremos de la vida es rara pero ya ha sido descrita (6,7,8,9,11,10).

A la consulta de otorrinolaringología es donde inicialmente acuden estos pacientes, ya que los síntomas iniciales suelen ser de obstrucción nasal o epistaxis. (9,10,11). Al momento de la presentación se puede encontrar proptosis u obstrucción de los senos nasales (3). El tiempo desde el inicio de los síntomas hasta el diagnóstico del tumor varía entre meses hasta varios años. El estesioneuroblastoma es una lesión tumoral que tiende a ser maligna

en el 10% de los casos (12,13,14,15) y la presencia de infiltración a ganglios linfáticos se encuentra en el 48% de las ocasiones (16). La presencia de infiltración intracraneal y meníngea es del 6% y es un indicador de mal pronóstico. Estas tumoraciones pueden invadir el seno cavernoso y presentar parálisis de los nervios craneales (16).

El estesioneuroblastoma no presenta un patrón definido, en los estudios de imágenes diagnósticas. Se debe sospechar al observar una lesión del tercio superior de la fosa nasal, que cause remodelación de las estructuras óseas adyacentes. Se suele observar la lesión delimitada por debajo de la lamina cribiforme. En la tomografía se observa un tumor negro intenso y brillante que causa remodelación ósea adyacente. La resonancia muestra una lesión hiperintensa en el T2. e isointensa en el T1. que es invasora. La resonancia magnética es el estudio de elección para definir y valorar la extensión intracraneana (16).

Kadish (11) fue el primero en proponer una tabla para estadificar estas lesiones. Morita (18) se basó en ese modelo, realizó modificaciones y precisó sobre la extensión anatómica de la lesión por fuera de la cavidad nasal. Tabla No. 1.

En 1992 se presentó la serie de casos de la universidad UCLA (8), donde se creó una nueva clasificación que junto con la de Kadish son las más usadas. Tabla No. 2.

En 1982 Hyams propuso (14) una clasificación histológica de estas lesiones donde, estableciéndose en grados 1 a 4. El 1 y 2 de bajo grado y el 3 y 4 de alto grado de comportamiento más maligno. Tabla No. 3.

Los factores de mal pronóstico incluyen altos estadios en las clasificaciones de Hyam, Kadish y Dulguerov, el sexo femenino y la edad mayor a 50 años. La presencia de recidivas también se considera como indicación de mal pronóstico (19).

El manejo óptimo de estas lesiones aun no es conocido, ya que las series grandes de estesioneuroblastoma manejados en un solo hospital no superan los 50 casos. La cirugía es el método terapéutico más

utilizado para el manejo (20). Usualmente la cirugía es combinada con quimioterapia y con radioterapia. Cuando existe infiltración leptomenígea o hay extensión intracraneana, se recomiendan los abordajes combinados: transcranial con transfacial o transnasal. El método quirúrgico de elección, es el abordaje bifrontal basal, que ayuda a presentar una exposición amplia de la zona de infiltración cerebral con un adecuado corredor quirúrgico para la resección tumoral (3,10,20). La terapia adyuvante con el cual la cirugía ha logrado mejorar el pronóstico es la radioterapia (20).

A 10 años, la media de supervivencia es del 46.4% y Dulguerov (8) mostró que la supervivencia depende de la opción terapéutica empleada. Con solo cirugía se estima del 48% y cuando se combina con radioterapia, se espera incremento al 65% (20). En los casos de solo manejo con radioterapia la supervivencia es del 37% (20). Se ha postulado que la quimioterapia no aumenta la supervivencia en los adultos, pero es recomendada en población pediátrica (20,21).

TABLA No.1
Clasificación de Kadish modificada

Grado A	Tumor limitado a fosa nasal
Grado B	Tumor que se extiende a los senos paranasales
Grado C	Tumor que se extiende más allá de la fosa nasal y/o senos paranasales que incluye zonas como la órbita, base de cráneo, intracraneal o a la lamina cribiforme
Grado D	Tumor con metástasis a ganglios cervicales linfáticos o a distancia

TABLA No.2
Clasificación de Dulguerov y Calcaterra

T1	Tumor que afecta a la cavidad nasal y /o senos paranasales (excluyendo esfenoides), respetando las celdas etmoidales más craneales
T2	Afecta a la cavidad nasal y /o senos paranasales (incluyendo esfenoides) con extensión o erosión de la lamina cribiforme
T3	Tumor que se extiende a la órbita o protruye en la fosa craneal anterior
T4	Tumor que afecta al cerebro

Grado Histológico	Grado 1	Grado 2	Grado 3	Grado 4
Arquitectura Lobar	Presente	Presente	+/-	+/-
Actividad Mitótica	Ausente	Presente	Prominente	Marcada
Pleomorfismo Nuclear	Ausente	Moderado	Prominente	Marcada
Rosetas	Homer-Wright +/-	Homer-Wright +/-	Flexner +/-	Ausentes
Necrosis	Ausente	Ausente	Ocasional	Común
Arquitectura Lobar	Presente	Presente	+/-	+/-

CONCLUSIONES

El estesioneuroblastoma es un tumor infrecuente, afecta a ambos sexos por igual. Los esquemas de tratamiento sugeridos son resección quirúrgica y radioterapia. La técnica quirúrgica con abordaje subfrontalbasal es recomendada. El manejo multidisciplinar con otorrinolaringología y cirugía maxilomaxial, son buenas sugerencias.

Conflictos de Intereses: Ninguno que declarar.

Financiación: Recursos propios de los autores. Estudio imageneológicos y anatomopatológicos realizados dentro de la actividad asistencial.

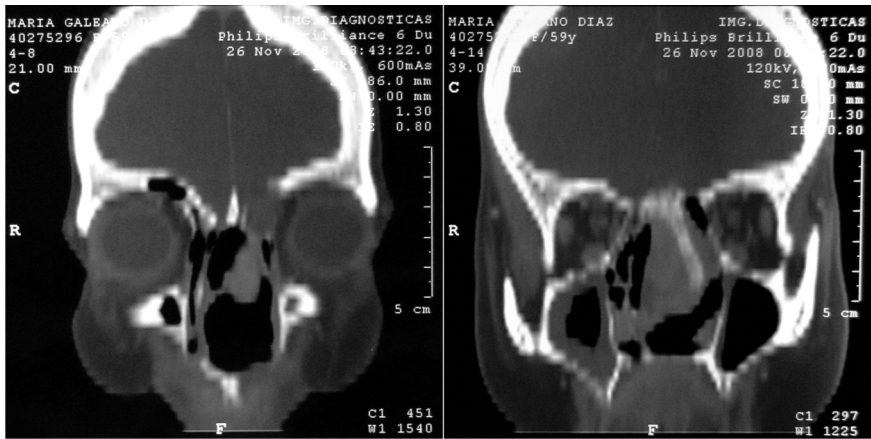


FIG. 1 A Y B
TAC de cráneo. Cortes coronales donde se evidencia solución de continuidad entre el piso de la fosa anterior, los senos etmoidales y la pared interna de la órbita

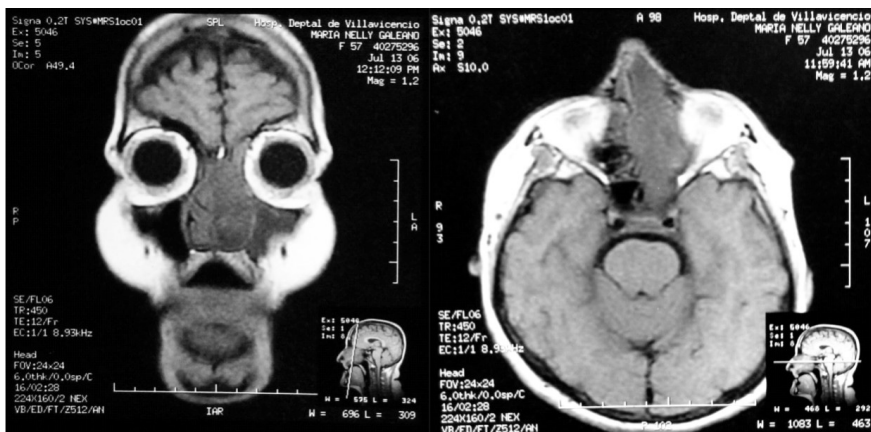

FIG. 2. A Y B
RMN de cerebro. Cortes donde se observa lesión tumoral que se extiende desde la fosa anterior con destrucción la lamina cribosa del lado izquierdo, comprometiendo la pared medial de la órbita y ocupando la cavidad nasal con desviación del septum hacia la derecha.

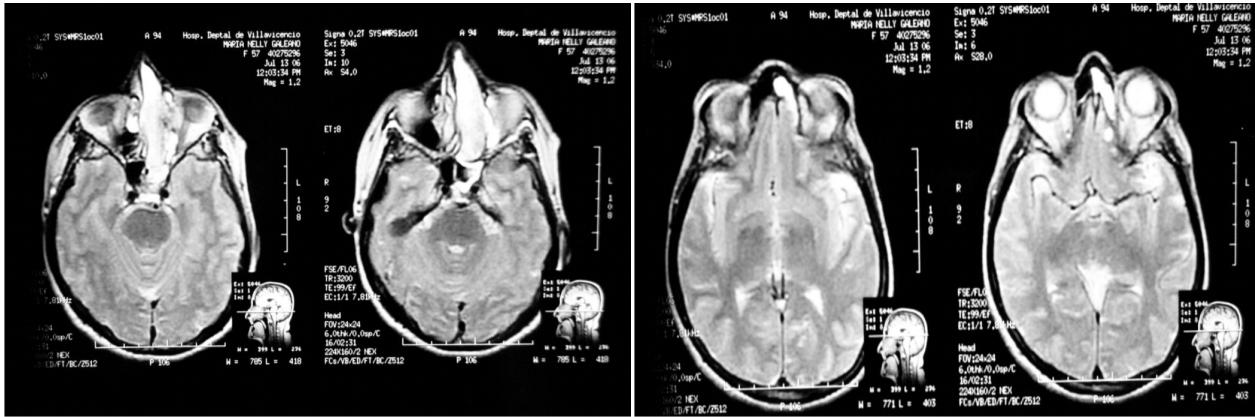


FIG. 3 A Y B

RMN Cortes coronales donde se evidencia ocupación de senos etmoidales y cavidad nasal del lado izquierdo.

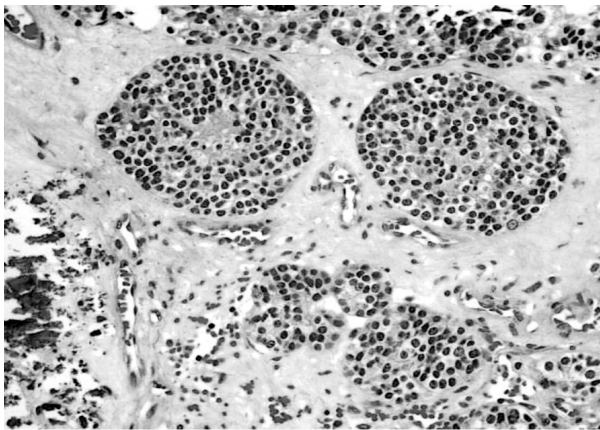


FIG. 4

Se observa un tumor constituido por lóbulos separados por bandas de tejido fibroconectivo

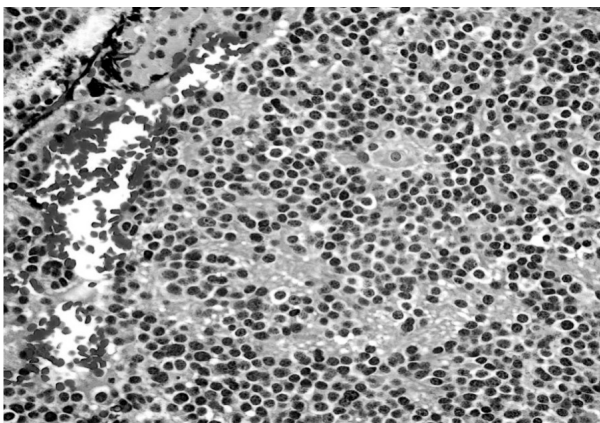


FIG. 5

Lesión neoplásica de tipo embrionario con patrón lobular, limitado por bandas de tejido fibrovascular. Las células presentan monotonía morfológica, con núcleos redondos a ovales, de cromatina fina y nucléolos poco aparentes; el citoplasma es de bordes irregulares y eosinófilo.

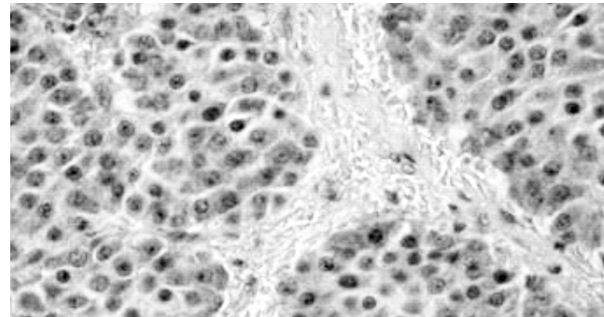


FIG. 6

Los estudios de inmunohistoquímica muestran positividad de la células para sinaptofisina

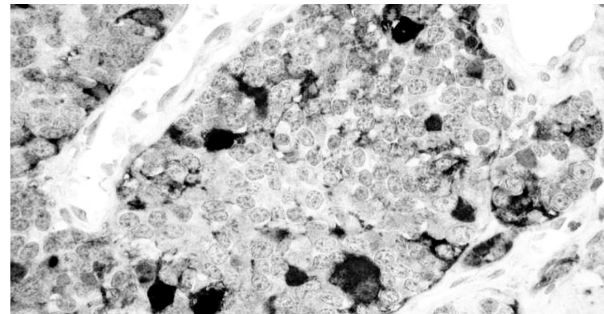


FIG. 7

Inmunohistoquímica positiva para proteína S-100

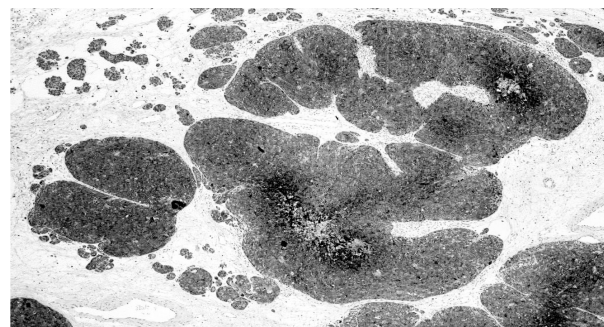


FIG. 8

Inmunohistoquímica positiva para cromogranina

REFERENCIAS BIBLIOGRÁFICAS

1. Arnold PM, Habib A, Newell K, Anderson KK. Esthesioneuroblastoma metastatic to the thoracic intradural and extradural space. *Spine J* 2009; 9(5): 1-5.
2. Bastin KT, Steeves RS, Gilchrist KW. Esthesioneuroblastoma: diagnosis, prognosis, and treatment. *Wis Med J* 1993; 92(1): 17-9.
3. Berger L, Luc G, Richard D. The olfactory esthesioneuroepithelioma. *Bull Assoc Franc Etude Cancer* 1924; 13: 410-421.
4. Bragg TM, Scianna J, Kassam A, Emami B, Brown HG, Hacein-Bey L, et al. Clinicopathological review: esthesioneuroblastoma. *Neurosurgery* 2009; 64(4): 764-770.
5. Chen YF, Yang AK, Zhang Q, Ouyang D, Chen WK, Chen FJ. Clinical analysis of 53 cases of esthesioneuroblastoma. *Chin J Cancer* 2009; 28(3): 259-262.
6. Dias FL, Geraldo M. Patterns of failure and outcome in esthesioneuroblastoma. *Arch. Otolaryngol Head Neck Surg* 2003; 129: 1186-1192.
7. Dulguerov P, Allal AS, Calcaterra TC. Esthesioneuroblastoma: a meta-analysis and review. *Lancet Oncol* 2001; 2(11): 683-690.
8. Dulguerov P, Calcaterra TC. Esthesioneuroblastoma: the UCLA experience 1970-1990. *Laryngoscope* 1992; 102: 843-849.
9. Eich HT, Staar S, Micke O. Radiotherapy of esthesioneuroblastoma. *Int J Radiat Oncol Biol Phys* 2001; 49:155-160.
10. Gil-Carcedo E, Gil-Carcedo LM, Vallejo LA, deCampos JM. Tratamiento del esthesioneuroblastoma. Revisión de la literatura. *Acta Otorrinolaringol Esp* 2005; 56:389-395.
11. Kadish S, Goodman M, Wang CC. Olfactory neuroblastoma. A clinical analysis of 17 cases. *Cancer* 1976; 37(3):1571-1576.
12. Koka VN, Julieron M, Bourhis J, Janot F, Le Ridant AM, Marandas P, et al. Aesthesioneuroblastoma. *J Laryngol Otol* 1998;112(7):628-633.
13. Li JS, Xie FY, Peng M, Han F. [Clinical analysis of 20 adults esthesioneuroblastoma with combined therapy]. *Zhonghua Er Bi Yan Hou Tou Jing Wai Ke Za Zhi* 2009; 44(1):36-39.
14. Link M, Ebersold M, Olsen K, Foote R, Buckner J, Quast J. Esthesioneuroblastoma- Management and Outcome. In: Kaye A, Laws E, editors. *Brain Tumors*. London: Churchill Livingstone; 2001. p. 899-914.
15. Martinez J, Dominguez LJ, Urpegui A. Olfactory esthesioneuroblastoma. Review of seven cases. *Acta Otorrinolaringológica Española* 1998;49(4):293-296.
16. Mattavelli F, Pizzi N, Pennacchioli E, Radaelli S, Calarco G, Quattrone P, et al. Esthesioneuroblastoma metastatic to the trachea. *Acta Otorhinolaryngol Ital* 2009;29(3):164-168.
17. McCormack LJ, Harris HE. Neurogenic tumors of the nasal fossa. *JAMA* 1955;157:318-321.
18. Morita A, Ebersold MJ, Olsen KD, Foote RL, Lewis JE, Quast LM. Esthesioneuroblastoma: prognosis and management. *Neurosurgery* 1993;32(5):706-14; discussion 714-5.
19. Nieto-Hernandez L, Rodríguez-Verdugo M, Nieto-Fernández J, Cordoncillo-Prieto J. Esthesioneuroblastoma. A propósito de 3 casos. *ORL-DIPS* 2003;30(2):106-109.
20. Sakata K, Aoki Y, Karasawa K, Nakagawa K, Hasezawa K, Muta N, et al. Esthesioneuroblastoma. A report of seven cases. *Acta Oncol* 1993;32(4):399-402.
21. Takahashi H. Olfactory neuroblastoma (aesthesioneuroblastoma) and olfactory neuroepithelioma. *No To Shinkei* 1994;46(12):1134-41.



UNIVERSIDAD DE CARTAGENA
FACULTAD DE MEDICINA
DEPARTAMENTO DE POSTGRADO

Anuncia que próximamente espera abrir convocatoria para admitir estudiantes a sus nuevos programas de especializaciones en fase de registro y reglamentación.

ESPECIALIZACIONES:

DERMATOLOGÍA - MEDICINA CRÍTICA - NEUROLOGÍA
- MEDICINA FAMILIAR

MAESTRÍAS:

FISIOLOGÍA - GENÉTICA - TOXICOLOGÍA - BIOQUÍMICA

Espre detalles, apertura, fases del proceso y reglamentación, en:

www.unicartagena.edu.co